Literatur
als Zusatzmaterial unter springermedizin.de/mmw

Title:
Imaging in renal cell carcinoma

Keywords:
Renal cell carcinoma, RCC, ultrasound, computer tomography, magnetic resonance imaging, contrast enhanced ultrasound

Autoren:
Dr. med. Paulo Leonardo Pfitzinger
Urologische Klinik und Poliklinik – LMU Klinikum
Marchioninistr. 15
D-81377 München
paulo.pfitzinger@med.uni-muenchen.de

PD Dr. med. Philipp Kazmierczak

Prof. Dr. med. Dr. h. c. (TSM-Uni) Dirk-André Clevert

Prof. Dr. med. Christian G. Stief

PD Dr. med. Julian Marcon

(alle Urologische Klinik und Poliklinik – LMU Klinikum)

gentlich eine Ausdehnung bis in die Vena cava inferior und den rechten Vorhof zeigt.

Durch den stenosierenden Aspekt eines Tumorthrombus und verringerten KM-Fluss im Vena cava inferior-Stromgebiet wird der CT eine eingeschränkte Beurteilbarkeit der kranialen Ausdehnung des Tumorzapfens nachgesagt. Hier kann die MRT mit ihren intrinsischen Kontrasteigenschaften in den hochaufgelösten T2-Sequenzen einen Zusatznutzen erbringen [10].

Die MRT zeigt ihre Überlegenheit in der korrekten Charakterisierung von NRF < 1,5 cm und erkennt ein gutartiges Angiomylipom der Niere mit einer Sensitivität und Spezifität von 100% und 89% [11]. Die MRT spielt neben der CT eine entscheidende Rolle in der Nachsorge des Nierenzellkarzinoms. Sie zeigt eine hohe diagnostische Sicherheit für die Erkennung eines Lokalrezidivs oder einer Fernmetastase [9]. Für die Nachsorge in einem Niedrig-Risiko-Setting kann die MRT auch als primäre bildgebende Methode genutzt werden [12].

Contrast Enhanced Ultrasound (CEUS)

Die kontrastmittelverstärkte Ultraschalluntersuchung nutzt gasgefüllte Mikrobläschen, welche nach intravenöser Applizierung charakteristisch die NRF an- und abfluten. Sie diskriminiert zuverlässig zwischen gut- und bösartigen Tumoren der Niere, ohne eine Nephrotoxizität zu induzieren und ionisierende Strahlung zu nutzen [5].

Die CEUS wird hauptsächlich in der Unterscheidung von soliden NRF von Pseudotumoren und der korrekten Charakterisierung von komplexen Nierenzysten eigesetzt. In der Reevaluation von undefinierten NRF im Rahmen eines Stagings und im Follow-Up von aktiv engmaschig überwachten Nierenzellkarzinomen spielt der CEUS eine überaus wichtige Rolle [13]. In einer Metaanalyse, in welcher die diagnostische Zuverlässigkeit von CEUS mit der einer KM-CT und KM-MRT verglichen wurde, konnten die Forschenden zeigen, dass das CEUS eine vergleichbare diagnostische Zuverlässigkeit einer KM-CT (Sensitivität CEUS vs. KM-CT 0.96 vs. 0.90) und der einer KM-MRT (Sensitivität CEUS vs. KM-MRT 0.98 vs. 0.78) besitzt [14]. ▪

FAZIT FÜR DIE PRAXIS

1. Das Nierenzellkarzinom (RCC) wird häufig auf Grund einer Bildgebung für andere medizinische Indikationen zufällig entdeckt.
2. Die Ultraschalluntersuchung kann zuverlässig solide von zystischen Nierentumoren unterscheiden.
3. Die KM-CT besitzt eine hohe Sensitivität und Spezifität für die korrekte klinische Charakterisierung von Nierenraumforderungen, der Invasion und des Metastasierungsmusters.
4. Die KM-MRT kann als Follow-Up-Modalität im Niedrigrisikosetting angewandt werden.
5. Die kontrastmittelverstärkte Ultraschalluntersuchung (CEUS) charakterisiert zuverlässig komplexe Nierenzysten und bietet einen großen zusätzlichen Nutzen in der Diskriminierung von unklaren Befunden in der CT oder MRT.

Lokalisierte Therapie des Nierenzellkarzinoms

Entfernung, Ablation oder Abwarten? -- Autoren: I. Brinkmann, C. G. Stief, J. Marcon

Im lokalisierten Stadium des Nierenzellkarzinoms ist die Operation die Methode der Wahl. Als Alternativen stehen die radikale und die partielle Nephrektomie zur Verfügung. Wann welche Methode zu wählen ist, wann aktive Überwachung, kontrolliertes Abwarten oder lokal-ablative Verfahren infrage kommen, erfahren Sie in dieser Übersicht.

Bei der lokalisierten Therapie des Nierenzellkarzinoms (Renal cell cancer: RCC) stellen die operative Tumornephrektomie (TNx) bzw. die nierenerhaltende Teilresektion (partielle Nephrektomie [pNx]) die Goldstandards dar. Dabei kann die operative Therapie offen chirurgisch oder minimal invasiv, entweder per klassischer Laparoskopie oder roboterassistiertem Verfahren erfolgen. Falls technisch re-

Isabel Brinkmann
Urologische Klinik und Poliklinik – LMU Klinikum München

alisierbar, können auch lokal fortgeschrittene Tumore nierenerhaltend operiert werden.
Bei metastasierten RCC ist die Möglichkeit einer zytoreduktiven Nephrektomie, die chirurgische Reduktion der renalen Tumormasse, zumeist von der Einteilung in Prognosescores abhängig. Bei Patienten mit Komorbiditäten und verkürzter Lebenserwartung können auch lokal-ablative Verfahren oder Überwachungsstrategien zum Einsatz kommen, sollte das perioperative Risiko zu hoch sein.

Die operative Therapie des lokalisierten Nierenzellkarzinoms

Lokal begrenzte RCC betreffen die Tumorstadien T1 und T2, also auf das Nierenparenchym beschränkte Tumoren, theoretisch jeglicher Größe, ohne Invasion benachbarter Strukturen oder des perirenalen Fettgewebes. Erwähnt sei in diesem Zusammenhang das Stadium T3a, das formell schon zu den lokal fortgeschrittenen Tumoren zählt, jedoch oft im Sinne eines Upstagings bei der histopathologischen Analyse diagnostiziert wird. Im Besonderen zählen hierzu jene Tumoren, bei welchen eine Invasion des perirenalen Sinus bzw. Fetts vorliegt (**Tab. 1**).
Bei der TNx wird die tumorbefallene Niere komplett entfernt. Dazu wird die Blutversorgung der Niere unterbunden und durchtrennt. Auch der Ureter der betroffenen Niere wird abgesetzt und unterbunden. Im Rahmen einer operativen Therapie werden, entgegen früher angewandter Praxis, die Nebenniere bzw. lokoregionäre Lymphknoten nur bei klinischem oder bildgebendem Hinweis auf Tumorbefall mitentfernt [1].
Die pNx ist insbesondere bei kleineren und exophytären Tumoren, welche keine enge Lagebeziehung zum Nierenhilus aufweisen, die Operationsmethode der Wahl (**Infobox 1** – Fallbericht). Um die intrarenale Tumorkonfiguration besser zu objektivieren, wurden über die Jahre verschiedene Nephrometrie-Scores untersucht (u. a. der R.E.N.A.L.-Score). Dieser berücksichtigt anhand der vorliegenden Bildgebung u. a. ein exo- vs. endophytäres Wachstum, der Abstand zum Nierenbecken bzw. die Lage in Relation zu den Nierenpolen. Je höher der Score, desto höher die erwartete Komplexität des Eingriffs [2]. Bei der pNx ist intraoperativ sowohl beim minimal invasiven als auch beim offen chirurgischen Vorgehen die Ischämiezeit der Niere zu beachten. Diese sollte eine Dauer von 25 Minuten möglichst nicht überschreiten. Um den intraoperativen Blutverlust möglichst gering zu halten, werden hierbei die Nierengefäße im Rahmen der warmen Ischämie abgeklemmt und so die Durchblutung der Niere passager unterbunden. Während dieser Ischämiezeit kann der Nierentumor exzidiert sowie intraparenchymatös gelegene Gefäße und die Nierenkapsel vernäht werden. Insgesamt ist durch den entstehenden Defekt der Niere bei einer pNx das Blutungsrisiko im Vergleich zur TNx erhöht [3, 4, 5]. Gemäß der Studienlage scheinen für die pNx im Hinblick auf die Komplikationsrate größere Operationsvolumina von Vorteil zu sein [6].

TNx vs. pNx: Entscheidungskriterien

Sowohl die TNx als auch die pNx sind etablierte Verfahren in der operativen Therapie des RCC. Vergleicht man die einzelnen Operationsmethoden, kommt man zu unterschiedlichen Erkenntnissen. Bei der Laparoskopie bzw. den roboterassistierten Verfahren wird im Gegensatz zum offenen Verfahren der Zugang über mehrere kleine Inzisionen geschaffen, über welche Arbeitstrokare für Kamera und Arbeitsinstrumente eingeführt werden können. Zudem wird mittels Insufflation von Kohlenstoff-

Infobox 1 **Fallbeispiel**

Ein 50-Jähriger wird vom Hausarzt zum CT der Wirbelsäule bei unklaren Rückenschmerzen geschickt. Es wird der Zufallsbefund einer Raumforderung der rechten Niere gestellt (**Abb. 1**). Es erhärtet sich der Verdacht auf ein klarzelliges Nierenzellkarzinom. Danach erfolgt die Vorstellung in einer urologischen Klinik, wo bei einer Tumorgröße von ca. 3 cm im mittleren Parenchymdrittel das weitere Vorgehen mit dem Patienten besprochen wird (AS mit einem Kontroll-CT in 6 Monaten zur Beurteilung der Wachstumsgeschwindigkeit. Der Patient entscheidet sich für die operative Entfernung per offener pNx. Diese kann erfolgreich beim Patienten durchgeführt werden. Die Histopathologie ergibt ein klarzelliges Nierenzellkarzinom (pT1a (3,2cm), pNx, keine Lymphgefäßinvasion (L0), keine Lymphgefäßinvasion (V0), kein Residualtumor (R0). Die erste onkologische Nachsorge findet gemäß dem Tumorboardbeschluss nach 6 Monaten mit einem CT des Abdomens statt. Danach gemäß der Leitlinie (**Tab 2**).

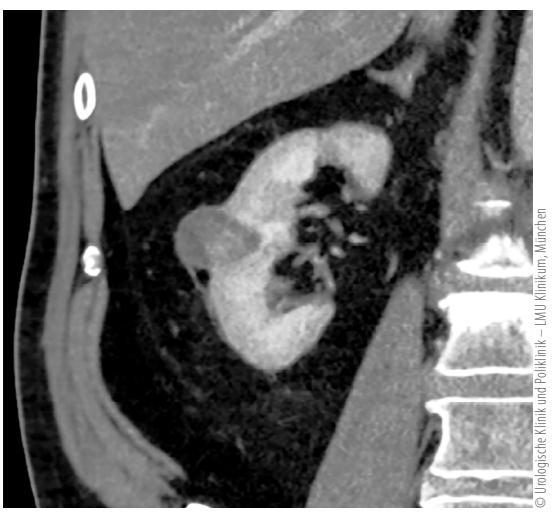

© Urologische Klinik und Poliklinik – LMU Klinikum, München

Abb. 1 zum Fallbeispiel: Klarzelliges Nierenkarzinom eines 50-jährigen Patienten – per Zufallsbefund entdeckt.

Tab. 1 **Lokalisiertes Nierenzellkarzinom (mod. n. DGU-Leitlinie 2023 [28])**

T1	**Tumor ≤ 7 cm oder kleiner im größten Durchmesser, begrenzt auf die Niere**	
	T1a	Tumor ≤ 4 cm
	T1b	Tumor > 4 cm, aber ≤ 7 cm
T2	**Tumor > 7 cm im größten Durchmesser, begrenzt auf die Niere**	
	T2a	Tumor > 7 cm, aber ≤ 10 cm
	T2b	Tumor > 10 cm, begrenzt auf die Niere
T3	**Tumor infiltriert das perirenale Fettgewebe, das Nierenbeckenkelchsystem oder breitet sich in größere Venen aus, noch begrenzt innerhalb der Gerota-Faszie**	
	T3a	Tumorausdehnung in die Nierenvene, deren segmentalen Äste oder Infiltration von perirenalem Fettgewebe oder Infiltration des Nierenbeckenkelchsystems
	T3b	Tumorausdehnung in Vena cava unterhalb des Zwerchfells
	T3c	Tumorausdehnung in Vena cava oberhalb des Zwerchfells oder Befall der Venenwand

dioxid (CO_2) ein Pneumoperitoneum erzeugt, um das Abdomen zu distendieren und für das Instrumentarium zugänglich zu machen. Im Falle einer TNx hat die Laparoskopie gegenüber einem offen chirurgischen Verfahren eine geringere Morbidität gezeigt, u. a. in Bezug auf die Genesungszeit sowie die Liegedauer im Krankenhaus [7]. Im Hinblick auf die onkologischen Ergebnisse zeigten sich in den wenigen vorhandenen Studien die Resultate von laparoskopischer TNx und offener Operation vergleichbar [8].

Ähnliche Ergebnisse haben Studien für die pNx gezeigt, im Einzelnen hinsichtlich der Morbidität der minimal invasiven Operationsverfahren, sowie in Form eines geringeren Blutverlusts und einer kürzeren Krankenhausliegedauer. Die onkologischen 5-Jahres-Ergebnisse wurden in einer Metaanalyse als vergleichbar zwischen der roboterassistierten, der laparoskopischen und der offenen pNx beschrieben [9].

Eine Selektion geeigneter Patienten ist vor der Planung des operativen Vorgehens entscheidend. Insbesondere im Falle großer und komplexer Nierentumoren oder bei voroperierten Patienten kommt den offen chirurgischen Verfahren nach wie vor eine große Rolle zu.

Insgesamt ist die Wahl der operativen Technik meist von der Erfahrung der Operierenden bzw. des Zentrums sowie von Präferenz und Eignung der Patienten abhängig. Für die Wahl des Verfahrens entscheidend ist die technische Durchführbarkeit einer pNx sowie individuelle Komorbiditäten der Patienten. Insbesondere bei Vorliegen einer chronischen Niereninsuffizienz, einer Einzelniere oder bilateralen Tumoren sollte, wenn möglich, ein nierenerhaltendes Vorgehen bevorzugt werden. Auch Erkrankungen, die mit einer zukünftigen Verschlechterung der Nierenfunktion einher können, sind hierbei zu beachten. z. B. eine rezidivierende Urolithiasis oder ein Diabetes mellitus [10].

Grundsätzlich ist das operative Vorgehen bei alten und geriatrischen Patienten (> 80 Jahren) identisch zu dem bei jüngeren Patienten. Kommt eine aktive Überwachung (active surveillance; AS) aufgrund ei-

Tab. 2 **Op.-Nachsorge (mod. n. EAU-Guideline RCC 2021 [12])**

Risiko Profil	**Onkologische Nachsorge nach dem Zeitpunkt der Operation**								
	3 M	6 M	12 M	18 M	24 M	30 M	36 M	> 3 J	> 5 J
Geringes Risiko für Rezidiv									
ccRCC: Leibovich-Score 0–2	_	CT	_	CT	_	CT	_	CT alle 2 Jahre	_
non-ccRCC: pT1b, pNx-0 & histologisch Grade 1 oder 2									
Intermediäres Risiko für Rezidiv									
ccRCC: Leibovich-Score 3–5	_	CT	CT	_	CT	_	CT	CT einmal im Jahr	CT alle 2 Jahre
non-ccRCC: pT1b, pNx-0 und/oder histologisch Grade 3 oder 4									
Hohes Risiko für Rezidiv									
ccRCC: Leibovich-Score ≥ 6	CT	CT	CT	CT	CT	_	CT	CT einmal im Jahr	CT alle 2 Jahre
non-ccRCC: pT2-4 mit jedem histologischen Grad, oder jeder pT, pN1 cM0 mit jedem histologischen Grad									
MRT-Abdomen statt CT-Abdomen möglich, wenn verfügbar									

ccRCC = hereditäres klarzellige Nierenzellkarzinom; M = Monate; J = Jahre; CT = Computertomografie; MRT = Magnetresonanztomografie

nes klinisch relevanten Karzinoms nicht in Frage, versucht man ein möglichst nierenerhaltendes Vorgehen und eine minimalinvasive ggf. robotische Operationsmethode. Ist dies aufgrund einer komplexen Tumorkonfiguration nicht möglich, erfolgt auch hier eine Tumornephrektomie oder ein offen chirurgisches Vorgehen. Bei Grenzentscheidungen bzgl. der Durchführbarkeit einer pNx bei komplexer Tumorkonfiguration, kann hier unter Umständen, vor dem Hintergrund der Aetas und einer möglichen begleitenden Multimorbidität, eher die Entscheidung zugunsten einer TNx erfolgen. Zudem sollte bei der Entscheidung zwischen pNx und TNx die OP-Technik nur eine untergeordnete Rolle spielen. So sollte, vor dem Hintergrund der Schonung einer möglichst großen Anzahl von Nephronen, bei operativ-technischer Möglichkeit zur Nierenerhaltung, insbesondere bei den kleineren T1 Tumoren, eine offen chirurgische pNx stets einer minimal invasiven TNx vorgezogen werden [11, 12].

Bei Vorliegen eines metastasierten Nierenzellkarzinoms steht in der Regel eine systemische Therapie im Vordergrund.

Operative Therapie des fortgeschrittenen Nierenzellkarzinoms

Das operative Vorgehen bei Tumoren des Stadiums T3a erfolgt analog zu jener der lokal begrenzten Stadien. Bei im Rahmen der histopathologischen Analyse diagnostiziertem Upstaging eines im Vorfeld als lokalisiert vermuteten Tumors auf ein Stadium T3a bzw. ein Upgrading (z. B. auf einen entdifferenzierten Tumorgrad 4 bei Diagnose eines sarkomatoiden RCC) kann eine Beratung bzgl. adjuvanter Systemtherapie erfolgen. Gemäß vorliegender Evidenz, der Keynote-564-Studie, hatte bei entsprechenden Patienten die adjuvante Therapie mit Pembrolizumab eine verbesserte Prognose gezeigt [13].

Bei Vorliegen eines in die Nieren- oder untere Hohlvene hineinreichenden Tumorthrombus wird simultan zur TNx eine Cavotomie notwendig. Je nach Lage eines sog. „Cava-Zapfens" wird das Hinzuziehen der Kardiochirurgie sowie der Einsatz einer Herz-Lungen-Maschine notwendig, sollten fortgeschrittene Thromben bis in den rechten Herzvorhof hineinreichen [3, 5].

Liegt ein metastasiertes RCC vor, steht in der Regel eine systemische Therapie im Vordergrund. Ist im oligometastasierten Stadium eine vollständige Resektion aller Tumorherde möglich, sollte dies im Hinblick auf eine onkologisch verbesserte Prognose und dem Verzögern einer systemischen Therapie durchgeführt werden [11, 14].

In der Regel erfolgt beim Ansatz der operativen Therapie mit dem Ziel der Zytoreduktion eine TNx aufgrund der Tumorgröße. Es gibt wenige Daten zur zytoreduktiven pNx, diese lassen bei kleineren, resektablen Tumoren auf vergleichbare Ergebnisse schließen [15]. Um einschätzen zu können, ob Patienten von einer zytoreduktiven Operation profitieren, können Prognosescores für das metastasierte RCC zur Anwendung kommen. Hierbei sind die Kriterien des Memorial Sloan Kettering Cancer Center (MSKCC) sowie der International Metastatic Renal Cell Carcinoma Database Consortium (IMDC) Scores von praktischer Bedeutung [16, 17]. In den IMDC-Score werden u.a. der Performance Status (gemessen am

Abb. 2 **Lokalisierte Therapie des RCC: Beispiel-Algorithmus**

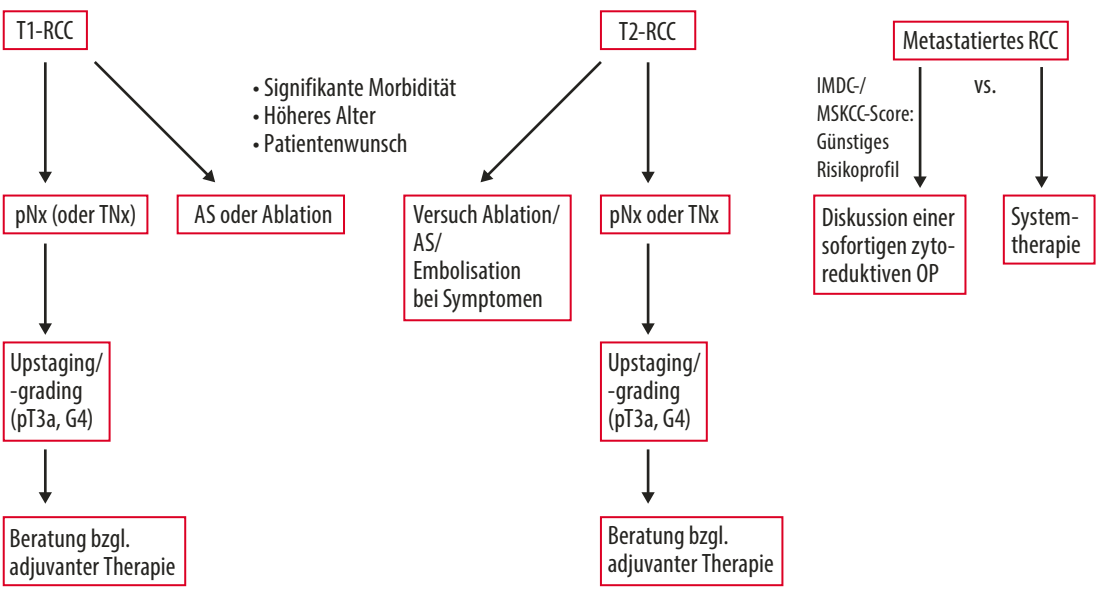

pNx = partielle Nephrektomie; TNx = totale Nephrektomie; AS = aktive Überwachung

© Mod. nach EAU-Guideline RCC 2021 [12]

Karnofsky-Index), den Hämoglobinwert bzw. den Kalziumwert im Serum einbezogen. Je nach vergebener Punktzahl werden Patienten in eine gute, eine intermediäre oder eine ungünstige Prognosegruppe eingeteilt. Patienten mit guter Prognose können einer unmittelbaren zytoreduktiven Nephrektomie zugeführt werden [18]. Patienten mit intermediärem oder ungünstigem Risikostadium profitieren von der Einleitung einer systemischen Therapie und einer operativen Therapie des Primärtumors im Verlauf.
Grundlage für diese Ergebnisse ist die französische CARMENA-Studie, welche 450 Patienten mit metastasiertem RCC der intermediären und ungünstigen Risikogruppen eingeschlossen hat. Durch diese wurde die fehlende Unterlegenheit einer alleinigen systemischen antiangiogenetischen Systemtherapie gegenüber der Kombination aus Nephrektomie und anschließender Systemtherapie für diese Patientengruppen gezeigt [19].

Aktive Überwachung vs. kontrolliertes Abwarten

Aktive Überwachung (AS) und kontrolliertes Abwarten (watchful waiting; WW) unterscheiden sich dahingehend, dass bei der AS regelmäßige Kontrollen und ein Aufschieben der definitiven Therapie bis zu einer klinischen Progression erfolgen. Die AS eignet sich für langsam wachsende Tumoren ≤ 4 cm bei morbiden und älteren Patienten oder wenn Abwarten der Patientenwunsch ist. Die multizentrische DISSRM-Studie mit 497 Teilnehmern und einem medianen Follow-up nach ca. 2 Jahren hat die AS mit einer Intervention verglichen. Dabei waren die Patienten im AS-Arm morbider und älter. Die Tumoren zeigten ein medianes Wachstum von 0,09 cm/Jahr, das krebsspezifische Überleben für die Intervention lag bei 99%, für die AS bei 100%. Bei keinem der Patienten kam es zu einer Metastasierung. Insgesamt 9% der Patienten mit einer progredienten Erkrankung (Volumenverdoppelung oder Wachstum des Tumors > 4 cm) wechselten in die Interventionsgruppe im Verlauf [20].
Beim WW wird eine Bildgebung erst bei klinischer Auffälligkeit durchgeführt. Dieses Vorgehen eignet sich für asymptomatische Nierentumore bei alten und stark multimorbiden Patienten, die auch in absehbarer Zukunft nicht zugänglich für Interventionen sein werden [11].

Ablative Therapieoptionen und Embolisation

Patienten mit begrenzter Lebenserwartung bzw. hohem perioperativem Mortalitätsrisiko kann nach vorheriger bioptischer Sicherung der Nierenraumforderung eine lokal ablative Therapie angeboten werden. Zu den ablativen Verfahren zählen u. a. die Radiofrequenzablation, die Kryoablation sowie die stereotaktische Bestrahlung [12, 21, 22, 23]. Hausintern findet bei entsprechenden Patienten mehrheitlich, in interdisziplinärer Kooperation, die stereotaktische Bestrahlung Anwendung. Eine multizentrische Studie aus dem Jahr 2018 mit 223 Patienten mit einem durchschnittlichen Tumordurchmesser von 4,3 cm zeigte nach 4 Jahren eine Tumorkontrolle von ca. 98%, ein krebsspezifisches Überleben von ca. 92% sowie ein progressionsfreies Überleben von ca. 65%. Größere Tumore hatten hierbei ein schlechteres Outcome gezeigt [24]. Bei symptomatischen inoperablen Patienten mit Makrohämaturie oder Flankenschmerzen kann als symptomorientierte, palliative Maßnahme eine Embolisation des Tumors in Erwägung gezogen werden [25].

Nachsorge und Risikoabschätzung nach lokalisierter Therapie

Die Tumornachsorge läuft am besten über eine fachurologische ggf. onkologische Praxis oder Ambulanz. Zur Abschätzung des Risikos einer Metastasierung, kann beim klarzelligen NZK der Leibovich-Score von 2003 erhoben werden. Dieser vergibt insgesamt zwischen 0–11 Punkte.
Fünf Faktoren werden berücksichtigt: Tumorstadium, nodale Metastasierung, Größe des Tumors, Grading des Tumors und Tumornekrose [26]. Dabei sind CT- ggf. MRT-Untersuchungen von Thorax (ab Stadium cT1b) und Abdomen die standardisierten Untersuchungen. Schädel-CT werden nur bei entsprechender Symptomatik durchgeführt. Das Nachsorgeintervall gemäß der Leitlinie der Europäischen Gesellschaft für Urologie (European Association of Urology, EAU) liegt bei Patienten mit gutem Risikostadium bei 5 Jahren. Die Untersuchungsintervalle werden innerhalb dieser Zeit größer, wenn sich kein Hinweis auf ein Rezidiv oder eine Metastasierung ergibt (**Tab. 2**). Danach sollten individuelle Schemata mit den Patienten vereinbart werden. ■

FAZIT FÜR DIE PRAXIS

1. Den Goldstandard in der Behandlung des lokalisierten Nierenzellkarzinoms (RCC) stellt die operative Therapie dar. Wenn aufgrund Tumorgröße und -konfiguration möglich, sollte ein nierenerhaltendes Vorgehen präferiert werden.
2. Einer Operation nicht zugängliche Patienten können nach bioptischer Abklärung einer lokal ablativen Therapie zugeführt werden. Überwachungsstrategien sind insbesondere bei Tumoren < 4 cm eine weitere Alternative.
3. Die zytoreduktive Nephrektomie bei metastasiertem RCC eignet sich insbesondere für Patienten mit günstigem prognostischem Risikostadium, wohingegen ab intermediärem Risikostadium primär eine systemische Therapie angestrebt werden sollte.

Autoren:
Isabel Brinkmann
Urologische Klinik und Poliklinik – LMU Klinikum
Marchioninistr. 15
D-81377 München
isabel.brinkmann@med.uni-muenchen.de

Prof. Dr. med. Christian G. Stief
Urologische Klinik und Poliklinik –LMU Klinikum

PD Dr. med. Julian Marcon
Urologische Klinik und Poliklinik – LMU Klinikum

Literatur
als Zusatzmaterial unter springermedizin.de/mmw

Title:
Localized therapy of renal cell carcinoma

Keywords:
Renal cell cancer, RCC, localized therapy, minimally invasive surgery

INTERESSENKONFLIKTE
Keine