LMU KLINIKUM
Gemeinsam. Fürsorglich. Wegweisend.

MUC MA G
Munich Masterclass of Gastroenterology

3. MucMAG Test

Lösungen & Test-Statistik, Evaluationen

Medizinische Klinik und Poliklinik II, LMU Klinikum
25.09.2020 | Mark op den Winkel

PANKREAS

Falk FOUNDATION e.V.

Teststatistik

- Durchschnittlich wurden **71,6%** der 30 Fragen von den MucMAG Teilnehmern (n=24) richtig beantwortet.
- range: **48 bis 95%**

Interpretation der Auswertung

- **Fett markiert** = Lösung
- Grün der Prozentsatz der MucMAG-Teilnehmer, die die richtige Antwort markiert haben.
- Rot markiert sind Distraktoren (Falschantworten), die auffällig oft gewählt wurden.
- Blau: Kommentare

Ergebnisse MucMAG Teilnehmer

n=24

Code	Punkte/30	Prozent
45218	23	77
_09111	15,5	52
2020!	27,5	92
kein Code	22,5	75
18091	27	90
19120	26,5	88
20024	28,5	95
12481	23	77
97225	20,5	68
18386	16	53
20616	23,5	78
17012	19	63
19128	23,5	78
21408	20,5	65
22222	16,5	52
58611	24	77
_06048	16	50
61618	23,5	78
65432	14,5	48
19313	18	60
14619	17	57
14129	25	83
24028	27,5	92
21919	17	57
Mittel	**21,5**	**71,6**

Detailauswertung der Fragen siehe Anhang

TEIL A

FRAGEN ZUM 2. MUCMAG TERMIN

Frage 1
Leberbiopsie

Sie sehen den Befund einer Leberbiopsie. Zu welcher Erkrankung passt dieser Befund am besten?

A) Alpha-1 Antitrypsinmangel 42%

B) Hämochromatose

C) Abstoßung nach Lebertransplantation

D) Morbus Wilson

E) Chronische Hepatitis C

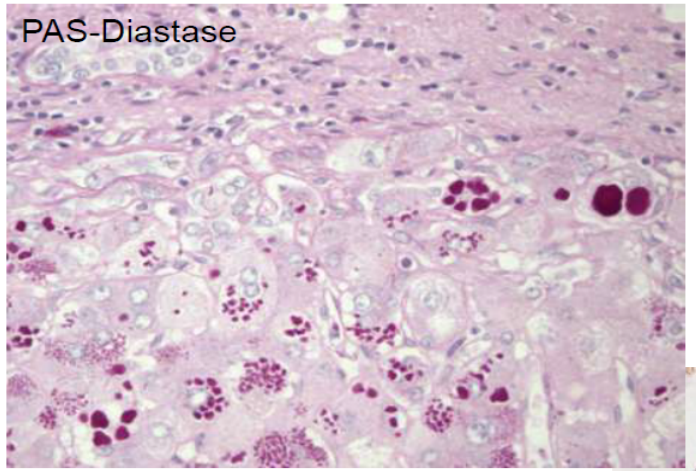

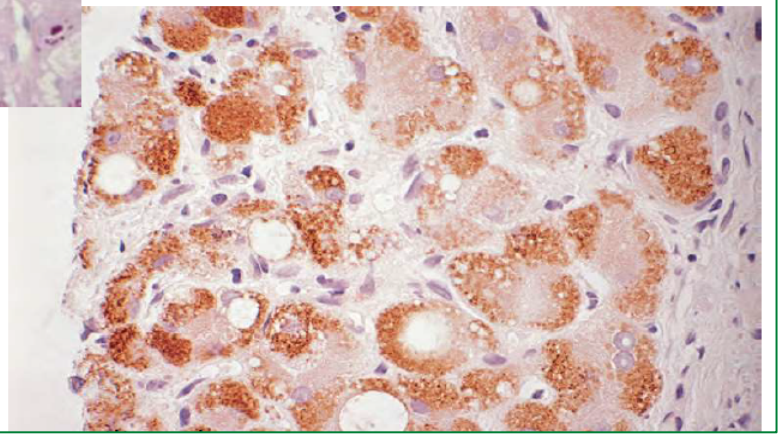

Ablagerung von PAS-positiven, Diastase-resistenten Glycoproteinen

Frage 2
Systemische HCC Therapie

Eine Phase-III Studie zur systemischen Erstlinien-Therapie des HCC zeigte mit der Therapie Bevacizumab in Kombination mit einer „Immuntherapie" ein besseres Überleben als mit der Sorafenib Monotherapie. Mit welcher Substanz wurde Bevacizumab hier kombiniert?

A) Nivolumab

B) Pembrolizumab

C) Atezolizumab 38%

D) Durvalumab

E) Avelumab

Atezolizumab▼ + bevacizumab vs sorafenib in patients with unresectable hepatocellular carcinoma: Phase 3 results from IMbrave150

Ann-Lii Cheng,[1] Shukui Qin,[2] Masafumi Ikeda,[3] Peter R. Galle,[4] Michel Ducreux,[5] Andrew X. Zhu,[6] Tae-You Kim,[7] Masatoshi Kudo,[8] Valeriy Breder,[9] Philippe Merle,[10] Ahmed Kaseb,[11] Daneng Li,[12] Wendy Verret,[13] Derek-Zhen Xu,[14] Sairy Hernandez,[13] Juan Liu,[14] Chen Huang,[14] Sohail Mulla,[15] Ho Yeong Lim,[16] Richard S. Finn[17]

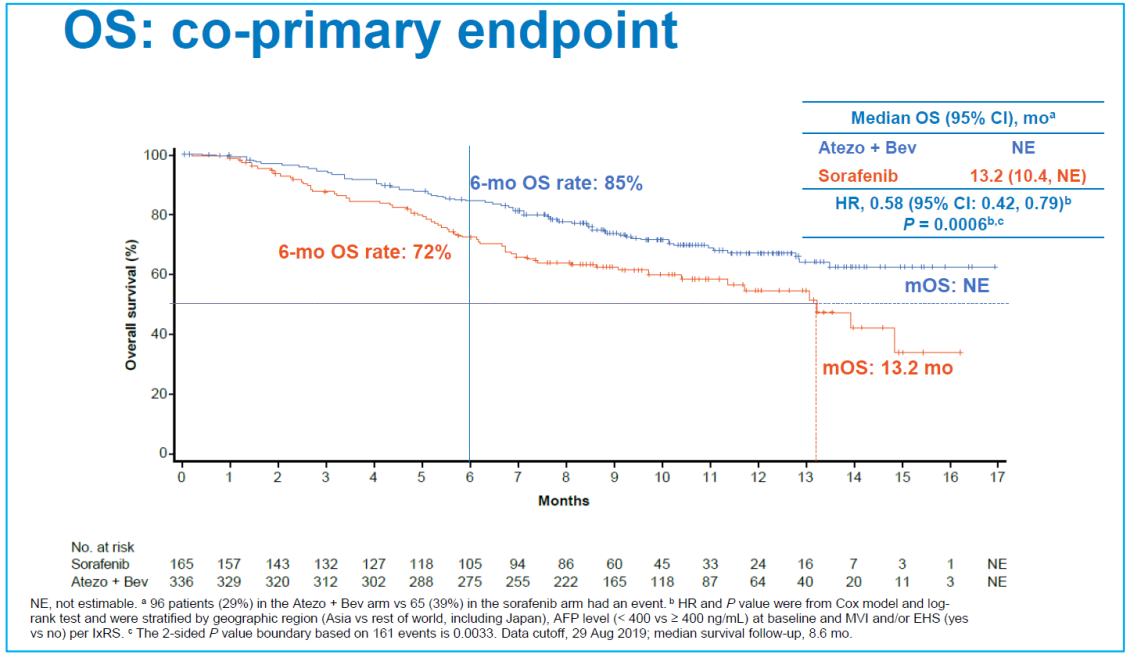

Frage 3
Hepatitis Grading

Wie heißt der hier abgebildete Score, der zum histologischen Grading bei chronischer (Virus) Hepatitis angewendet wird?

A) Banff

B) Desmet 58%

C) Marsh

D) Maddrey

E) RAI

Grad	Merkmale
1 minimal	geringe portale Entzündungszellinfiltration, keine oder minimale azinäre Nekrosen, keine Grenzzonenhepatitis
2 mild	geringe oder mäßige portale EntzündungszellInfiltrate, fokale Grenzzonenhepatitis, einzelne azinöse Einzelzellnekrosen
3 mäßig	mäßige bis schwere portale Entzündungszellinfiltrate, erhebliche Grenzzonenhepatitis, zahlreiche azinäre Einzellnekrosen, evt. einzelne Gruppennekrosen
4 schwer	schwere portale Entzündungszellinfiltrate und Grenzzonen-Hepatits, schwere azinäre Entzündungen mit Gruppennekrosen und evtl. Brückennekrosen

Frage 4
Riskanter Alkoholkonsum

Ab welcher täglichen Alkoholmenge spricht man bei Männern von einem „riskantem Konsum"?

A) 6 g/d

B) 12 g/d

C) 18 g/d

D) 24 g/d 46%

E) 40 g/d

Frage 5
DD Lebertumor

Die Abbildungen zeigen einen Lebertumor, für den eine positive Korrelation zur Einnahme oraler Kontrazeptiva beschrieben ist. Um welchen Tumor handelt es sich?

A) Hämangioendotheliom

B) FNH

C) Hämangiom

D) Leberzelladenom 50%

E) Neuroendokriner Tumor

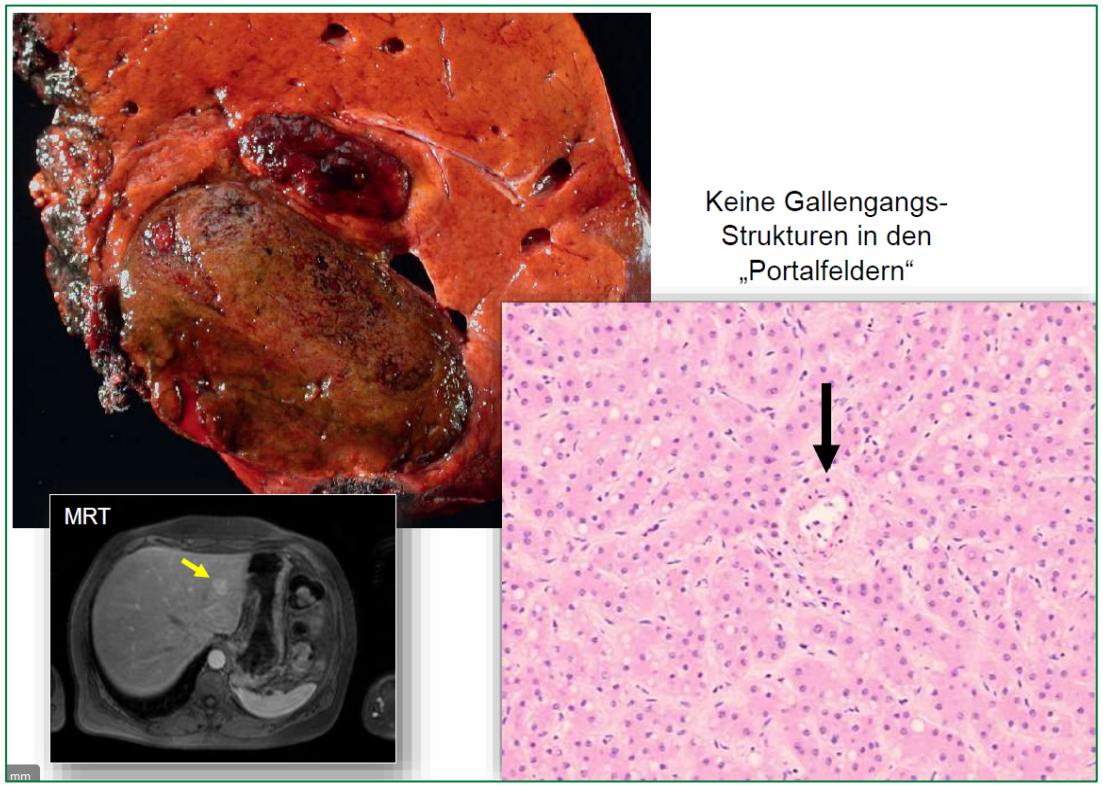

Frage 6
LTX bei äthyltoxischer Leberzirrhose

Welche routinemäßige Laborbestimmung wird empfohlen, um die Alkoholabstinenz bei Patienten mit äthyltoxischer Leberzirrhose auf der LTX-Warteliste zu überprüfen?

A) Toxikologische Haaranalyse

B) MCV

C) Gamma-GT

D) Ethylglucuronid (EtG) im Urin 38%

E) Carbohydrate-Deficient Transferrin (CDT) im Serum

Frage 7
HCV Therapie

Die Take Home Message des MucMAG HCV-Therapie Vortrags von Prof. Zeuzem enthält die Empfehlung zur Pan-genotypischen Therapie.

Welche beiden hier aufgeführten dualen antiviralen Kombinationen erfüllen dieses Charakteristikum?

A) Sofosbuvir + Ledipasvir (Harvoni®) & Sofosbuvir + Velpatasvir (Epclusa®)

B) Sofosbuvir + Velpatasvir (Epclusa®) & Grazoprevir + Elbasvir (Zepatier®)

C) Grazoprevir + Elbasvir (Zepatier®) & Glecaprevir + Pibrentasvir (Maviret®)

D) Sofosbuvir + Velpatasvir (Epclusa®) & Glecaprevir + Pibrentasvir (Maviret®) **42%**

E) Sofosbuvir + Ledipasvir (Harvoni®) & Grazoprevir + Elbasvir (Zepatier®)

	Genotypic activity	CKD-4,5	decompensated cirrhosis
Sofosbuvir + Ledipasvir	not GT-2 & GT-3	no	yes
Sofosbuvir + Velpatasvir	pangenotypic	no	yes
Grazoprevir + Elbasvir	not GT-1 & GT-4	yes	no
Glecaprevir + Pibrentasvir	pangenotypic	yes	no

Frage 8
RFA bei HCC

Welche Aussage zur Radiofrequenzablation (RFA) des HCC trifft zu?

A) Wird evidenzbasiert vorwiegend im BCLC-Stadium C eingesetzt

B) Besonders geeignet für HCC-Herde, die an ein großes Gefäß grenzen

C) Der Tumor sollte aus technischen Gründen nicht kleiner als 3 cm sein

D) Stellt ein Verfahren mit perkutanem Zugangsweg dar 58%

E) Wird auch Brachytherapie genannt

Frage 9
HCC SE Punkte

Bei HCC Patienten im BCLC Stadium 0 bis B ohne Möglichkeit zur Resektion und ohne extrahepatischen Befall oder makrovaskuläre Invasion kann, sofern keine anderen Kontraindikationen vorliegen eine LTX erwogen werden. Für welche beiden HCC-Konstellationen können unter bestimmten Voraussetzungen auf der Transplantationsliste sogenannte SE-Punkte (Standard Exception) vergeben werden?

Bitte kreisen Sie die beiden gesuchten Konstellationen ein!

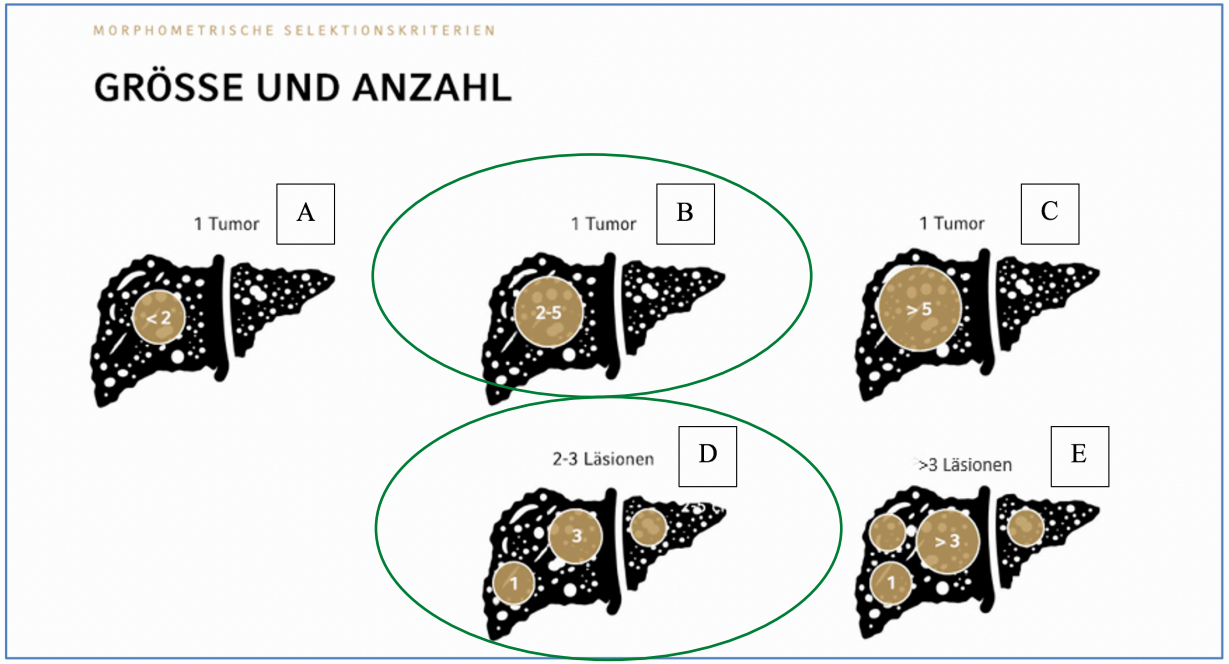

29% beide richtig;
71% eine richtig

Frage 10
HCV Therapie bei Niereninsuffizienz

Bei einem 50-jährigen Patienten mit kompensierter Leberfunktion und chronischer Niereninsuffizienz (CrCl < 30 ml/min) wird eine HCV-Infektion festgestellt. Er soll eine antivirale Therapie erhalten. Sie möchten ein Präparat mit pangenotypischer Wirkung einsetzen. Für welches Präparat entscheiden Sie sich bei diesem Patienten unter Berücksichtigung seiner Begleiterkrankung.

A) Sofosbuvir + Ledipasvir (Harvoni®)

B) Sofosbuvir + Velpatasvir (Epclusa®)

C) Grazoprevir + Elbasvir (Zepatier®)

D) Glecaprevir + Pibrentasvir (Maviret®) 46%

E) Keine Therapie, die Niereninsuffizienz stellt eine absolute Kontraindikation dar

Glecaprevir + Pibrentasvir

- ✓ Treatment duration in Tx-naive patients 8 weeks (12 weeks in GT3 with CC)
- ✓ Treatment of patients with renal impairment possible, but not of patients with decompensated cirrhosis
- ✓ Treatment duration in TX-experienced patients between 8 wks (w/o cirrhosis), 12 wks (with cirrhosis) and 16 wks (GT3 w or w/o cirrhosis)
- ✓ No RBV for GT3-patients with cirrhosis

Frage 11 - Altfrage
Endoskopie Techniken

Welches endoskopische Verfahren ist hier abgebildet?

A) Eine neue Variante der Ösophagusvarizenligatur

B) Piece-meal Resektion

C) EMR

D) FTRD 80% (Vor-Testat 67%!)

E) ESD

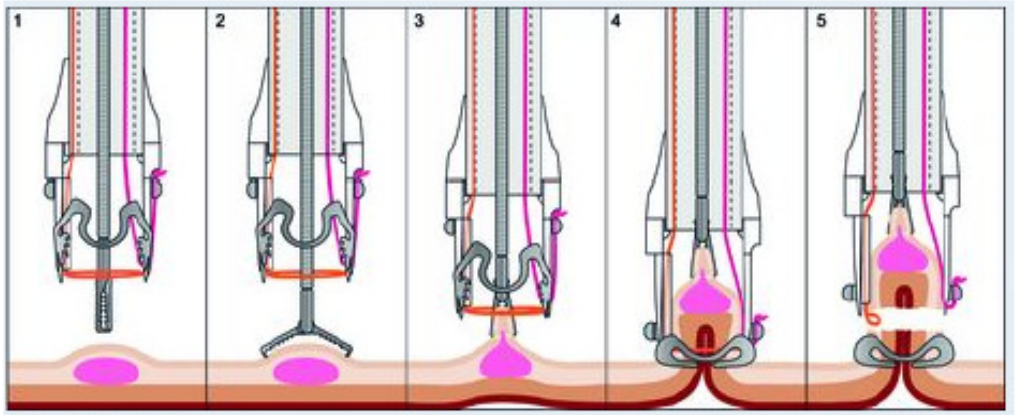

Frage 12 - Altfrage
Parazentese - Albumingabe

Sie wollen bei einem 43-jährigen Patienten mit dekompensierter Leberzirrhose und Ascites eine Parazentese durchführen. Gemäß der DGVS S2k Leitlinie „Komplikationen der Leberzirrhose" soll bei der Durchführung einer großvolumigen Parazentese eine intravenöse Albumingabe erfolgen.

Wie ist die großvolumige Parazentese definiert?

A) >2 Liter

B) >3 Liter

C) >4 Liter

D) >5 Liter 90% (Vor-Testat 60%!)

E) >6 Liter

Bessere Performance dokumentiert klinischen Wissenszuwachs

Frage 13 Altfrage
Parazentese - Albumingabe

Wie sollte gemäß der oben genannten Leitlinie die intravenöse Albumingabe dosiert werden?

A) 3-5g/Liter Ascites

B) 6-8g/Liter Ascites 92% (Vor-Testat 67%!)

C) 1g/kg KG

D) 5g/kg KG

E) 10g/kg KG

Bessere Performance dokumentiert klinischen Wissenszuwachs

TEIL B

FRAGEN ZUM 3. MUCMAG TERMIN

Frage 14
Pankreasläsionen

Bitte tragen Sie die Pankreasläsionen A-E in die jeweils passenden blauen Felder ein.

79% alle richtig;
21% Hälfte richtig

A) Pseudozyste

B) Serös zystische Neoplasie (SCN)

C) Muzinös zystische Neoplasie (MCN)

D) Duktales Adenokarzinom

E) Intraduktale papilläre muzinöse Neoplasie (IPMN)

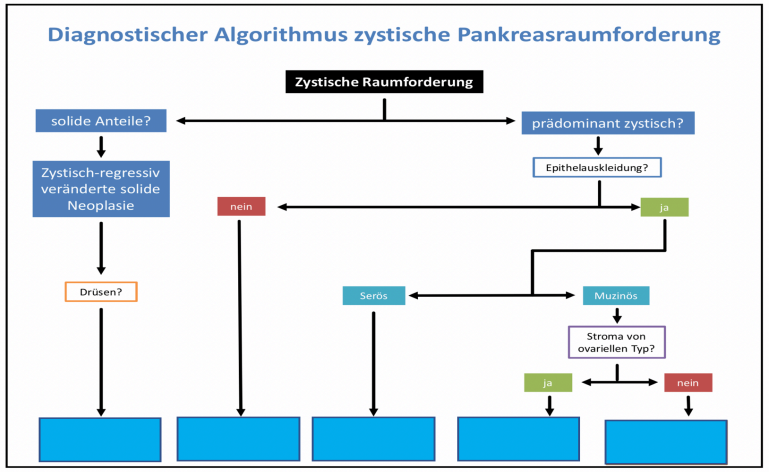

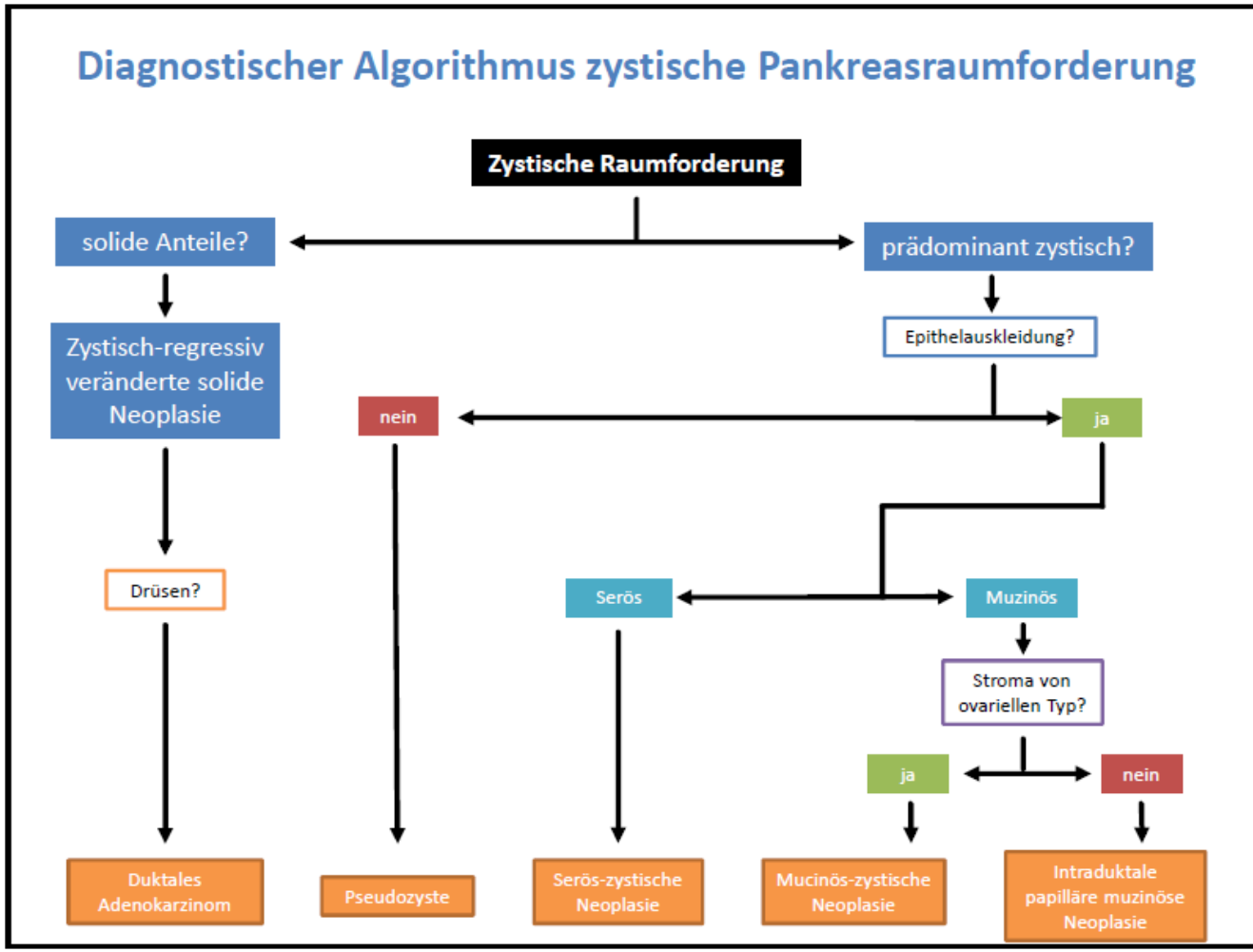

Frage 15
Chronische Pankreatitis

Bei einem 40-jährigen Patienten wird eine chronische Pankreatitis festgestellt. Vor allem im Pankreaskopf findet sich eine deutliche Kalzifizierung des Parenchyms. Welcher Laborbefund lässt sich mit dieser Konstellation am **wenigsten** in Einklang bringen?

A) Steatorrhoe mit > 7 g Fett/24h

B) HbA1c 9%

C) Fäkale Elastase erhöht (>400 µg/g) 88%

D) Nüchternglucose 210 mg/dL

E) Bilirubin 1.6 mg/dl

Frage 16
Medikamentöse Auslöser einer Pankreatitis

Ein 48-jähriger Patient entwickelt eine akute Pankreatitis. Eine äthyltoxische oder biliäre Genese kann ausgeschlossen werden. Auch andere typische Auslöser einer Pankreatitis finden sich nicht. Sie vermuten eine medikamentöse Genese. In der Medikamentenanamnese finden sich die folgenden Präparate, die der Patient in den letzten 8 Wochen (vorübergehend) eingenommen hat. Welche **beiden** stehen dabei a.e. im Verdacht die Pankreatitis ausgelöst zu haben?

(Bitte kreuzen Sie zwei Antworten an!)

A) L-Thyroxin

B) Vitamin D

C) Penicillin

D) HCT

E) Paracetamol

F) Azathioprin

58% beide richtig;
42% eine richtig

Frage 17
Pankreaskarzinom – Palliative Chemotherapie

Welche drei Chemotherapie-Regime werden in Deutschland am häufigsten zur Behandlung des Pankreaskarzinoms im palliativen Setting gewählt?

(Bitte kreuzen Sie **drei** Antworten an!)

50% AFG richtig;
50% mindestens eine richtig

A) FOLFIRINOX

B) 5-FU mit Folinsäure + Irinotecan und Oxaliplatin

C) Gemcitabin + Erlotinib

D) Capecitabin + Irinotecan

E) FOLFOX

F) Gemcitabin + nab-Paclitaxel

G) Gemcitabin

CAVE: Eigentlich gesucht waren A,F und G.
B ist aber auch richtig, weil es einfach die in FOLFIRINOX abgekürzten Komponenten aufführt. Die ausgeschriebene Variante als ursprünglich vorgesehene Richtigantwort ist nach Einfügen der Abkürzung versehentlich nicht gelöscht worden (Fehler bei der MC-Erstellung). <u>Konsequenz:</u>

1. **Alle Teilnehmer kriegen einen Extra Punkt**
2. **Interessante Beobachtung: Nur 7 Teilnehmer haben erkannt, dass A=B ist. Nur 2 haben alles richtig erfasst und auch auf den Fehler hingewiesen. Viele haben A angekreuzt und B nicht. Möglicherweise weil sie die Distraktoren nicht genau gelesen haben, evtl. aber auch weil sie als Gastroenterologen zwar die Standards kennen aber die Chemos nicht selber durchführen und sich somit selten mit den genauen Komponenten befassen.**

Frage 18

Pankreaskarzinom - adjuvante/neoadjuvante Chemotherapie

Welche **beiden** Aussagen passen besser zur adjuvanten als zur neoadjuvanten Therapie des Pankreaskarzinoms?

(Bitte kreuzen Sie zwei Antworten an!)

71% beide richtig;
29% eine richtig

A) Indikation für 6-monatige Chemotherapie nach R0/R1-Resektion unabhängig vom T-Stadium gegeben

B) Eine chirurgische Exploration ist im Verlauf der Therapiestrategie anzustreben

C) Ziel: Konversion eines lokal fortgeschrittenen Karzinoms in einen resektablen Befund

D) Standards: Gemcitabin, Gemcitabin + Capecitabin, FOLFIRINOX

E) eine Radiochemotherapie kann eine sinnvolle Option nach einer Induktionschemotherapie sein

F) Bei primär resektablen Tumoren ist der Stellenwert unklar

Frage 19

Endoskopische transluminalen Nekrosektomie - LAMS

Lumen-apposing metal stents (LAMS) stellen einen beliebten Stenttyp bei der endoskopischen transluminalen Nekrosektomie bei nekrotisierender Pankreatitis dar, da sie technisch recht einfach anzulegen sind und einen guten und stabilen Zugang zum Nekroseareal liefern. Eine mögliche Komplikation dieses Stenttyps bedingt jedoch, dass Patienten mit noch liegendem LAMS eher nicht entlassen werden sollten. Um welche Komplikation, für die das Risiko nach einer gewissen LAMS-Liegedauer ansteigt (siehe Abb.) handelt es sich hierbei?

A) Blutung 42%

B) Lokale Infektion

C) Sepsis

D) Stent-Dislokation

E) Stent-Verschluss

Stecher S, et al Gut 2017; Jan 12. pii: gutjnl-2016-313562

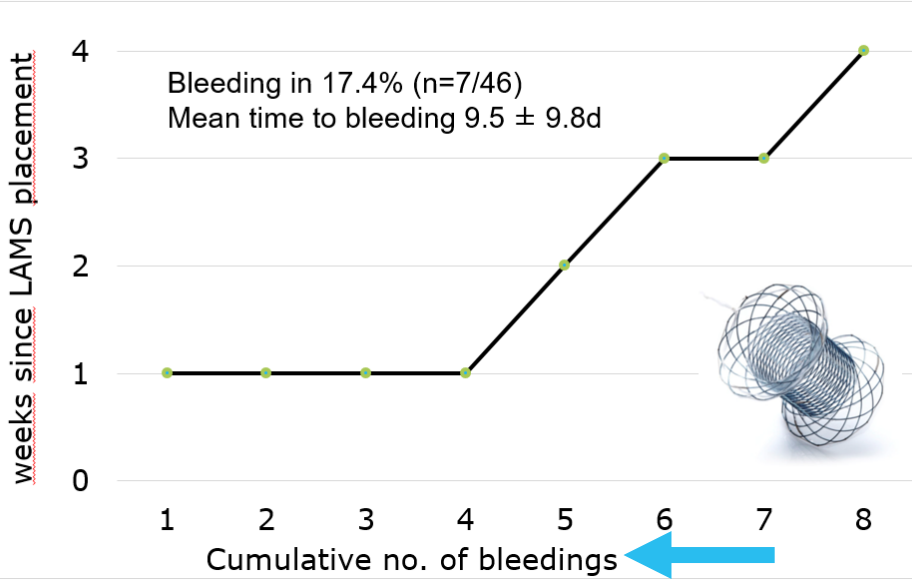

Frage 20

Endoskopische transluminalen Nekrosektomie - Stents

Welcher Stenttyp wird im Rahmen der endoskopischen transluminalen Nekrosektomie alternativ zum LAMS bzw. im Anschluss an die LAMS-Entfernung eingesetzt?

A) Double-Pigtail Plastikstent 80%

B) Gerader 5F Plastikstent

C) Single-Pigtail Plastikstent

D) Gerader 10 F Plastikstent

E) Ungecoverter Metallstent

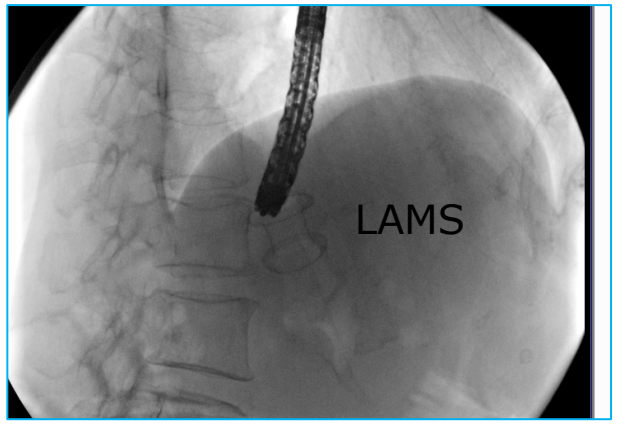

Wechsel auf Doppel-Pigtail

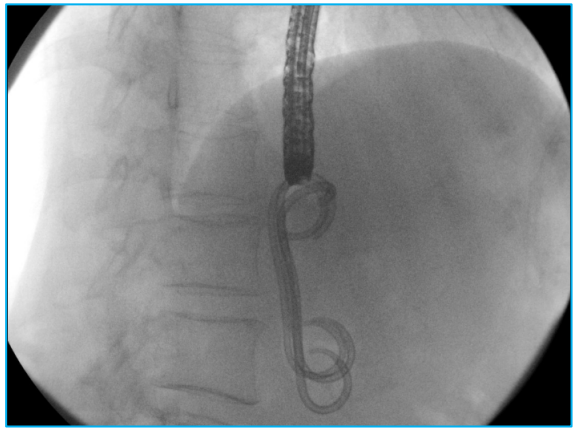

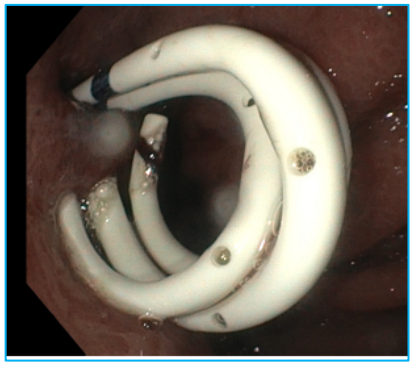

Frage 21
Chronische Pankreatitis - EUS

Die Abbildung zeigt eine gebräuchliche Klassifikation mit EUS-basierten Kriterien zur Diagnose einer chronischen Pankreatitis.

A) Rosemont 63%

B) Ranson

C) Fukuoka

D) Cambridge

E) Balthazar

Criterion		Definition	Criterion Weighting
Hyperechoic foci	with shadowing	Echogenic structures ≥2 mm in length and width that shadow	Major A
	without shadowing	Echogenic structures ≥2 mm in length and width with no shadowing	Minor
Lobularity	with honeycombing	Well-circumscribed, ≥5 mm structures with enhancing rim and relatively echo-poor center, ≥3 contiguous lobules	Major B
	without honeycombing	Well-circumscribed, ≥5 mm structures with enhancing rim and relatively echo-poor center, noncontiguous lobules	Minor
		Anechoic, round or elliptical structures with or without septations	Minor
Stranding		Hyperechoic lines ≥3 mm in length in at least 2 different directions with respect to the imaged plane	Minor
MPD calculi		Echogenic structures within main pancreatic duct with acoustic shadowing	Major A
Irregular MPD contour		Uneven or irregular outline and ectatic course	Minor
Dilated side branches		≥3 tubular anechoic structures each measuring ≥1 mm in width, budding from the main pancreatic duct	Minor
MPD dilation		≥3.5-mm body or 1.5-mm tail	Minor
Hyperechoic MPD margin		Echogenic, distinct structure >50% of entire main pancreatic duct in body and tail	Minor
Diagnostic Categories			
Consistent with chronic pancreatitis	2 major A features, or 1 major A feature and major B, or 1 major A feature and ≥3 minor features		
Suggestive of chronic pancreatitis	1 major A feature and <3 minor features, or major B and ≥3 minor features, or ≥5 minor features		
Indeterminate for chronic pancreatitis	Major B and <3 minor features, or >2 and <5 minor features		
Normal	<3 minor features, and no major features, dilated MPD and side branches, cysts		

MPD, main pancreatic duct.

Frage 22
Akute Pankreatitis - Therapie

Ein 45-jähriger Patient ohne wesentliche Vorerkrankungen wird mit einer akuten Pankreatitis in der ZNA betreut. Welche der folgenden allgemeinen therapeutischen Aussagen zur Behandlung dieser Erkrankung ist a.e. zutreffend?

A) Eine Antibiotika Prophylaxe reduziert die Mortalität

B) Eine totale parenterale Ernährung reduziert im Vergleich zur enteralen Ernährung die Dauer des Krankenhausaufenthalts

C) Bei der Volumentherapie sollte HES statt Ringerlaktat verwendet werden

D) Werden bei der i.v. Volumentherapie in den ersten 24h weniger als 2500ml i.v. verabreicht, steigt das Risiko für Organversagen und Mortalität 96%

E) Entwickelt sich eine schwere nekrotisierende Pankreatitis ist die offene Nekrosektomie die Therapie der Wahl

Frage 23

Chronische Pankreatitis - EUS

Bei einem 46-jährigen Patienten ohne wesentliche Vorerkrankungen mit schmerzlosem Ikterus und einer Episode einer akuten Pankreatitis unklarere Genese findet eine weiter Abklärung in der Pankreasambulanz statt. IgG4 ist mehr als 2fach erhöht. Zudem erfolgte eine auswärtige Bildgebung mit CT (Abb. A) und nun eine MRCP (Abb. B).

(A) Im CT zeigt sich eine diffus-wurstartige Schwellung des Pankreas (weiße Pfeilspitzen), keine umschriebene Raumforderung des Pankreas. Gallenblasenhydrops (*) infolge einer Striktur des Ductus choledochus im Bereich des Pankreaskopfes. (B) MRCP mit Gallestau (weißer Pfeil) und 2 langstreckigen Strikturen des Ductus pancreaticus (weiße Pfeilspitzen).

Was ist die wahrscheinlichste Diagnose bei diesem Patienten?

A) Autoimmunpankreatitis Typ 1 71%

B) Autoimmunpankreatitis Typ 2

C) Metastasiertes duktales Adenokarzinom des Pankreas

D) Lymphom

E) Metastasiertes NET des Pankreas

LMU KLINIKUM

TEIL C

SAMPLE QUESTIONS EUROPEAN GASTROENTEROLOGY EXAM

The questions are in ‘best of five’ multiple choice format.
This format, in addition to testing core knowledge and comprehension, also assesses the ability to interpret information and to solve clinical problems. There will be five options – one correct answer and four alternatives to the correct answer. The four distractors will be closely related to the preferred option but less correct, therefore acting as plausible alternatives. These questions give an indication of the type of question you can expect in the examination.

Question 24
Bleeding Esophageal Varices

A 50-year-old man presented with haematemesis and melaena. He had a history of excess alcohol intake for many years.

On examination, he was jaundiced with bilateral parotid enlargement, spider naevi and Dupuytren's contractures. His pulse was 100 beats per minute and his BP was 95/60 mmHg. He had ascites and peripheral oedema.

While awaiting endoscopy, what is the most appropriate management?

A: insert a Sengstaken–Blakemore tube

B: intravenous pantoprazole

C: intravenous terlipressin 83%

D: nasogastric tube and aspiration

E: oral sucralfate

C ist die offensichtliche gesuchte Antwort, dennoch ist B ein ungünstiger Distraktor. Sicherlich würde man auch PPI geben.

Question 25
Staging of oesophageal carcinoma

A 67-year-old man with dysphagia was found at endoscopy to have lower oesophageal carcinoma.

For staging of local invasion in oesophageal cancer, which investigation is most sensitive?

A: contrast-enhanced CT scan of oesophagus

B: laparoscopy

C: MR scan of chest

D: PET-CT scan

E: radial endoscopic ultrasound scan 96%

Question 26
Management of Barrett's oesophagus

A 61-year-old man with Barrett's oesophagus was found to have high-grade dysplasia in four out of eight biopsies taken from the Barrett's segment. He had residual mild left-sided weakness from a stroke 2 years previously. A further upper gastrointestinal endoscopy was arranged and similar histological features were reported; there were no visible nodules.

Investigations:

CT scan of thorax and abdomen	normal

What is the most appropriate management?

A: high-dose proton pump inhibitor

B: intensified endoscopic surveillance

C: laser ablation of Barrett's segment

D: photodynamic therapy

E: radiofrequency ablation of Barrett's segment 71%

Question 27
PEG complication

A 76-year-old woman with a history of stroke had a percutaneous endoscopic gastrostomy (PEG) tube inserted. Four hours later, she complained of pain at the site of tube insertion.

On examination, her temperature was normal and her abdomen was soft and non-tender, but slightly distended. The wound was clean, dry and not hot to touch, but the surrounding skin felt as though it had air bubbles in it.

Erect X-rays of abdomen and chest showed free gas under both domes of the diaphragm and within the anterior abdominal wall.

What is the most likely diagnosis?

A: benign pneumoperitoneum 67%

B: colonic perforation

C: enterocutaneous fistula

D: gastrocolic fistula

E: necrotising fasciitis

Question 28
Complications of liver cirrhosis

A 58-year-old man was admitted with a 2-week history of abdominal pain. The pain was widespread and associated with progressive abdominal distension. He had cirrhosis and a history of excess alcohol intake.

On examination, he appeared pale and cachectic. There was no palpable lymphadenopathy. His abdomen was tender, and shifting dullness was elicited. His liver was palpable 3 cm below the right costal margin.

Investigations:

ascitic neutrophil count	368 cells/mm^3
ascitic lymphocyte count	34 cells/mm^3

What is the most likely diagnosis?

A: Budd–Chiari syndrome

B: hepatocellular carcinoma

C: portal vein thrombosis

D: spontaneous bacterial peritonitis 96%

E: tuberculosis

Question 29
Oesophageal carcinoma

A 54-year-old man presented to the emergency department with dysphagia and stridor, and was found to have a large proximal oesophageal cancer. Because of external compression of the trachea by the oesophageal tumour, his stridor was treated initially with an endotracheal stent and then a T-tube tracheostomy.

A CT scan of chest showed a 7-cm mass from the suprasternal notch to the aortic arch arising from the oesophagus. Radical chemoradiotherapy was planned. Although he was able to swallow small amounts of semi-liquid food, nutritional support was required.

What means of nutritional support is most appropriate during chemoradiotherapy?

A: additional oral supplements

B: nasogastric tube

C: parenteral nutrition via a central vein

D: percutaneous endoscopic gastrostomy 83%

E: radiologically inserted gastrostomy

Question 30
Vascular GI Anatomy

The portal vein is formed by the confluence of which veins?

A: hepatic and superior mesenteric

B: inferior and superior mesenteric

C: splenic and hepatic

D: splenic and renal

E: splenic and superior mesenteric 71%

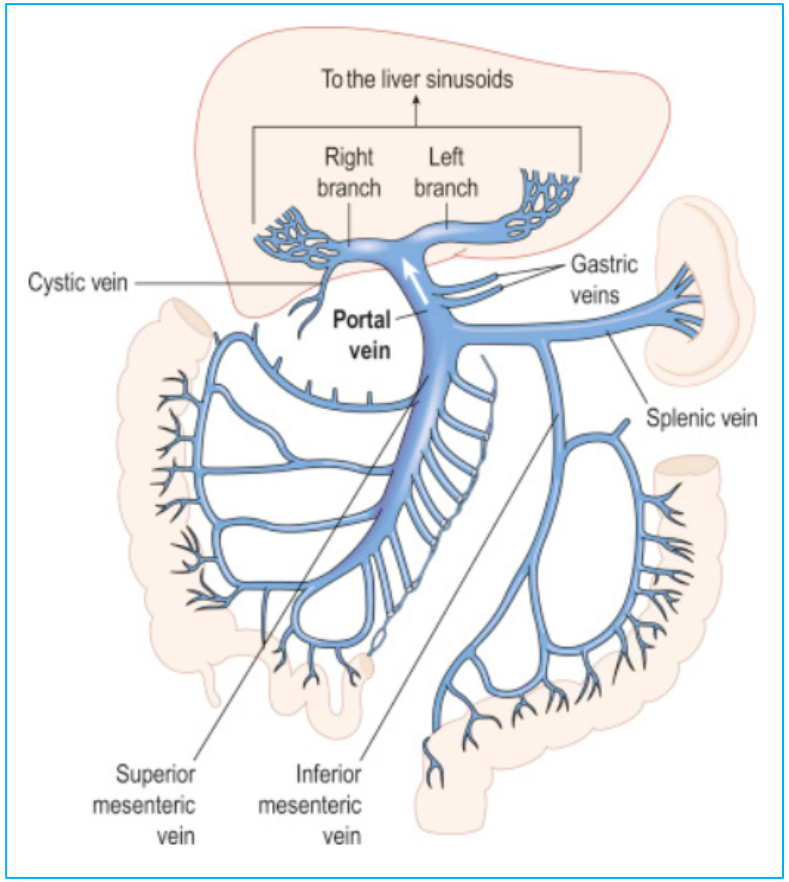

B. Carlson MD, PhD, in The Human Body, 2019

Detailauswertung
Fragen 1-15

	1	2	3	4	5	6	7	8	9	10	11	12	13	14	15
Lösung	A	C	B	D	D	D	D	D	BD	D	D	D	B	DABCE	C
45218	B	C	B	B	D	D	A	A	CD	B	D	D	B	DABCE	E
_09111	A	B	C	A	C	E	A	E	DE	B	D	D	B	DABCE	A
2020!	A	B	B	D	D	D	E	D	AD	D	D	D	B	DABCE	C
kein Code	D	x	C	D	D	E	D	C	CD	D	E	D	B	DABCE	C
18091	D	C	B	E	D	D	D	D	BD	D	D	D	B	DABCE	C
19120	D	C	B	E	D	D	D	D	BD	D	D	D	A	DABCE	C
20024	E	C	B	E	D	D	D	D	BD	D	D	D	B	DABCE	C
12481	A	B	D	B	B	D	D	D	BD	B	D	D	A	DABCE	C
97225	D	B	E	D	C	E	B	A	BD	C	D	D	B	DABCE	C
18386	B	A	E	D	B	C	D	B	CD	D	D	C	B	DABEC	A
20616	A	C	C	E	D	E	D	D	DE	D	D	D	B	EABCD	C
17012	C	B	E	D	D	E	E	A	BD	B	E	A	B	DABCE	C
19128	D	A	E	D	D	E	D	D	AD	D	D	D	B	DABCE	C
21408	C	A	B	B	B	D	E	D	AB	D	D	D	B	DACEC	C
22222	D	B	C	B	B	C	A	B	AB	A	D	D	B	DABCE	C
58611	A	C	B	D	B	E	B	D	DE	C	D	D	B	DABCE	C
_06048	D	C	B	D	D	E	E	E	CE	C	C	B	B	DABEC	C
61618	A	C	B	B	B	E	D	D	AD	D	D	D	B	DABCE	C
65432	A	B	E	D	B	E	A	D	CE	C	C	D	B	DABCE	C
19313	B	A	B	D	B	E	A	D	DE	A	D	D	B	DABCE	C
14619	D	B	B	C	B	E	E	B	AB	A	D	D	B	AEBCD	C
14129	A	B	B	D	D	E	D	D	AB	D	D	D	B	DABCE	C
24028	A	C	B	E	D	D	x	D	BD	x	C	D	B	DABCE	C
21919	C	B	B	C	B	D	A	B	DE	A	D	D	B	DABCE	C
Richtig	10	9	14	11	12	9	10	14	7ganz/17halb	11	19	21,5	22	19ganz/5halb	21
Prozent	42	38	58	46	50	38	42	58		46	80	90	92		88

Detailauswertung
Fragen 16-30

	16	17*	18	19	20	21	22	23	24	25	26	27	28	29	30	Punkte/30	Prozent
Lösung	DF	AFG (B)	AD	A	A	A	D	A	C	E	E	A	D	D	E		
45218	DF	AFG	AE	C	A	A	D	A	C	E	A	A	D	D	E	23	77
_09111	AF	ABE	AD	D	A	x	E	A	C	E	E	D	D	D	B	15,5	52
2020!	DF	AFG (B)	AD	A	A	A	D	A	C	E	A	A	D	D	E	27,5	92
kein Code	DF	AFG	AD	D	A	A	D	A	B	E	E	A	D	D	E	22,5	75
18091	DF	AFG	AD	D	A	D	D	A	C	E	E	A	D	D	E	27	90
19120	DF	AEF	AD	A	A	A	D	A	C	E	C	A	D	D	E	26,5	88
20024	DF	AFG (B)	AE	A	A	A	D	A	C	E	E	A	D	D	E	28,5	95
12481	EF	AFG	DE	A	A	A	D	A	C	E	E	B	D	D	E	23	77
97225	EF	AFG	AD	E	A	D	D	A	C	E	E	A	D	D	E	20,5	68
18386	DF	ABE	DF	D	A	D	D	B	B	E	E	B	D	D	E	16	53
20616	DF	AEG	AD	C	E	C	D	A	C	E	E	A	D	D	E	23,5	78
17012	DF	AFG	AD	A	C	D	D	A	C	E	E	A	D	D	B	19	63
19128	BF	BEF	AD	A	A	C	D	A	C	E	E	A	D	C	E	23,5	78
21408	DF	DFG	AD	E	A	A	D	B	C	E	B	A	D	C	E	20,5	65
22222	DF	ABE	DE	A	A	B	D	A	C	E	E	C	D	C	A	16,5	52
58611	DF	ADF	AD	A	A	D	D	B	C	E	E	A	D	D	E	24	77
_06048	DF	ABF	BC	E	E	D	D	B	C	E	B	C	D	D	C	16	50
61618	CF	DFG	AD	A	D	B	D	A	C	E	B	A	D	D	E	23,5	78
65432	CF	AFG	CD	D	A	D	D	C	A	D	E	B	D	B	A	14,5	48
19313	BF	F	DF	B	B	B	D	B	C	E	E	A	D	D	A	18	60
14619	BF	ABE	AD	D	A	A	D	B	C	E	C	E	D	D	E	17	57
14129	DF	CFG	AD	E	A	B	D	A	B	E	E	A	D	D	E	25	83
24028	F	AFG	AD	A	A	A	D	A	x	x	x	x	x	x	x	27,5	92
21919	BF	AFG	AD	E	A	C	D	A	C	E	B	B	B	D	B	17	57
																21,5	**71,6**
Richtig	14ganz/10halb	12ganz/12halb	17ganz/7halb	10	19	15	23	17	20	23	17	16	23	20	17		
Prozent				42	80	63	96	71	83	96	71	67	96	83	71		

*** Frage 17: Ein Extrapunkt wegen 4 statt 3 Richtigantworten**

Evaluation

Praxisrelevanz der Seminare (n=18)

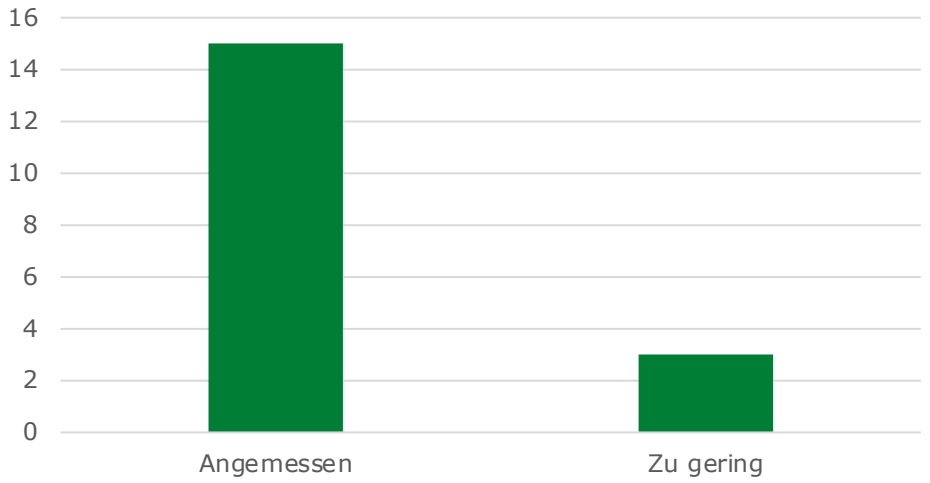

Praxisrelevanz der Vorträge (n=19)

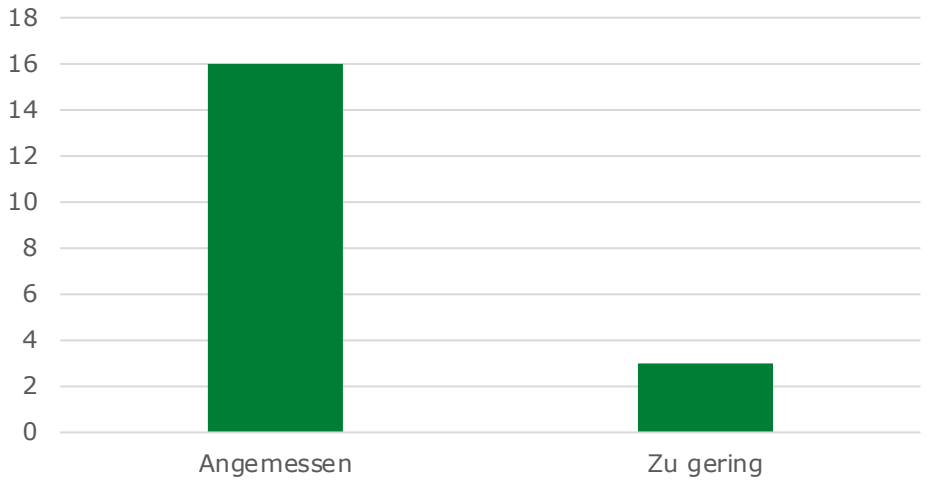

Schwierigkeit der MC-Fragen (n=19)

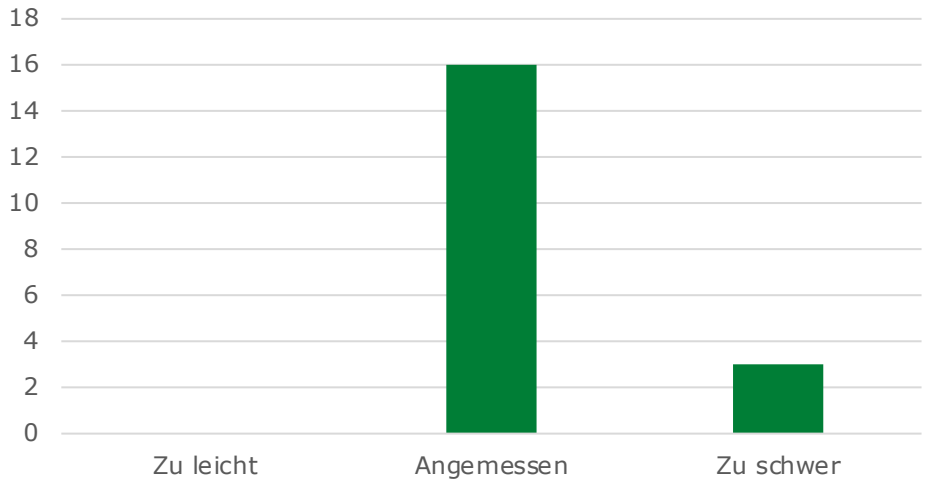

Zertifikat Munich Masterclass of Gastroenterology 2020-2022

Kriterien zur Erlangung des Zertifikats

- Empfohlen wird die Teilnahme an allen 12 Terminen
  - **Minimum: 9 von 12** Terminen absolviert
- **MucMAG Abschlusstestat**
  - Findet am Vormittag des letzten MucMAG-Samstags 12/2022 statt
  - Besteht aus 200 MC-Fragen ausgewählt aus den 11 MucMAG Testaten (somit ausschließlich Altfragen)
- Die anschließende Teilnahme am Europäischen Gastroenterologen Examen wird empfohlen (ebenfalls 200 MC-Fragen), ist jedoch nicht Bestandteil des MucMAG Zertifikats

LMU KLINIKUM
Gemeinsam. Fürsorglich. Wegweisend.

Vielen Dank
für Ihre Aufmerksamkeit!

Bei Fragen/Kommentaren wenden Sie sich bitte an
Mark.op.den.Winkel@med.uni-muenchen.de