Riesenzelltumor der Sehnenscheide

PVS: Selten, benigne, aber nicht immer benigne verlaufend

Hans Roland Dürr, Alexander Klein

Die pigmentierte villonoduläre Synovialitis (PVS) gehört zu den seltenen proliferativen Erkrankungen der Synovialis jüngerer Patienten. Das beste Instrument zur Diagnostik ist die Magnetresonanztomografie. Therapie der Wahl ist die operative Resektion im Sinne einer Synovialektomie oder Tenosynovialektomie, auch adjuvante Verfahren wie die Radiosynoviorthese oder die perkutane Strahlentherapie kommen zum Einsatz.

Der Riesenzelltumor der Sehnenscheide, besser bekannt als pigmentierte villonoduläre Synovialitis (PVS), ist eine seltene proliferative Erkrankung der Synovialis zumeist jüngerer Patienten. Haupterkrankungsalter ist das dritte und vierte Lebensjahrzehnt (**Abb. 1**), überwiegend sind Frauen betroffen. Mögliche Lokalisationen sind typischerweise monolokulär große und kleine Gelenke, Sehnenscheiden und Bursen. Die am häufigsten befallene Region ist dabei mit etwa 60 % das Kniegelenk, gefolgt von Hüft- und Sprunggelenk [1, 2]. Die Inzidenz wird in der Literatur mit rund 1,8 Fällen auf eine Million Einwohner pro Jahr angegeben. Aufgrund einer beträchtlichen Anzahl nicht registrierter Fälle dürfte diese jedoch deutlich höher liegen [3].

Man unterscheidet die lokalisierte (noduläre) (**Abb. 2, Abb. 3**) von der diffusen Form der PVS (zirka zwei Drittel aller Fälle), bei der bräunliches, villöses und noduläres Gewebe sogar teilweise den benachbarten Knochen infiltriert (**Abb. 4, 5**) [4]. Die Ätiologie der Erkrankung ist immer noch unbekannt, aber die neoplastischen Läsionen exprimieren in 70 % Colony-Stimulating Factor 1 (CSF1) und haben oft eine Chromosomentranslokation t(1;2) [5].

Aus noch nicht bekannter Ursache kommt es zu einer entzündlich imponierenden villösen Schwellung der Synovialis mit histologisch nachweisbaren und namensgebenden Hämosiderinablagerungen. Aufgrund der zusätzlich vorhandenen multinukleären Riesenzellen wurde und wird die Läsion auch unter den Begriff tenosynovialer Riesenzelltumor geführt. Eine maligne Entartung wird in Einzelfällen beschrieben, möglicherweise handelt es sich hier aber um ein völlig eigenständiges Krankheitsbild [6].

Klinik

Im Bereich der einer Palpation und Inspektion gut zugänglichen Sehnen überwiegt die zumeist schmerzlose Schwellung, die im Hand- und Fußbereich über Monate und manchmal Jahre hinweg besteht und den Patienten letztlich zum Arzt führt. Ertastet wird im Sehnenverlauf eine knotige Auftreibung, die wegen ihrer Infiltration der tiefen Gewebeschichten bis in den Knochen hinein nur mäßig mobil sein kann (**Abb. 5**). Diffuse Formen führen oft zur erheblichen Auftreibung der Sehne längs ihres Verlaufes bis unter und durch die Retinakula hinweg.

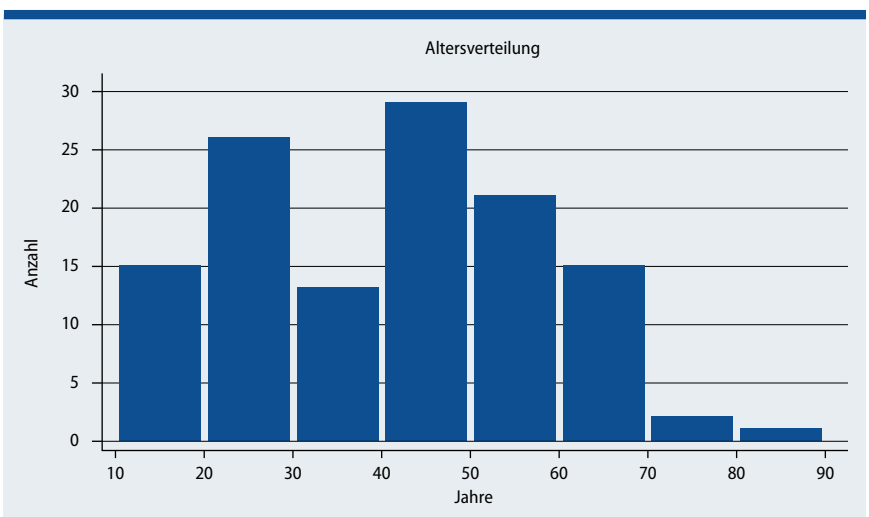

Abb. 1: Alters- und Geschlechtsverteilung von 120 Patienten mit PVS, operiert in der eigenen Klinik [17]. Es dominieren Patienten im dritten und vierten Lebensjahrzehnt, wenngleich Erkrankungen auch bei Kindern und Jugendlichen bis in das hohe Lebensalter möglich sind [17].

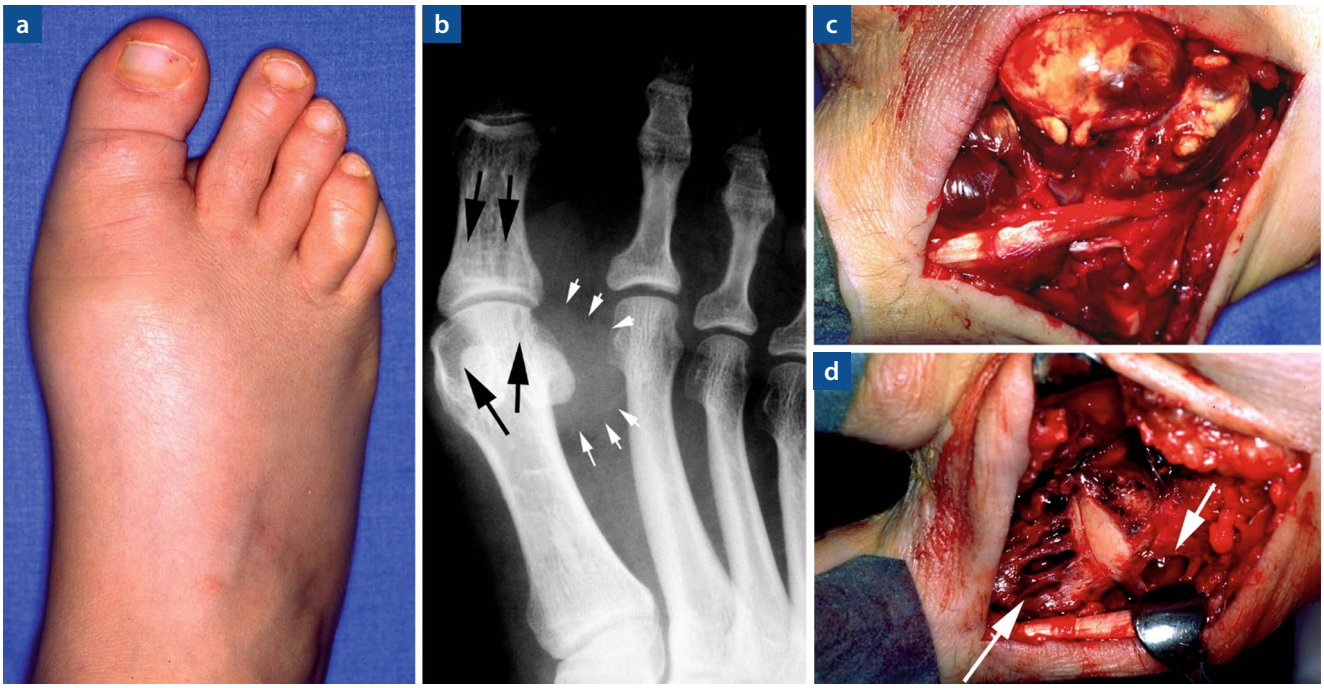

© H. R. Dürr, München

Abb. 2: 35-jährige Patientin mit Schmerzen und Schwellung am großen Zeh rechts seit zwölf Monaten.
a: Klinisch deutliche Weichteilschwellung mit **b**: radiologischen Usurierungen durch langsames Einwachsen der Läsion in den Knochen;
c und **d**: intraoperativer Befund

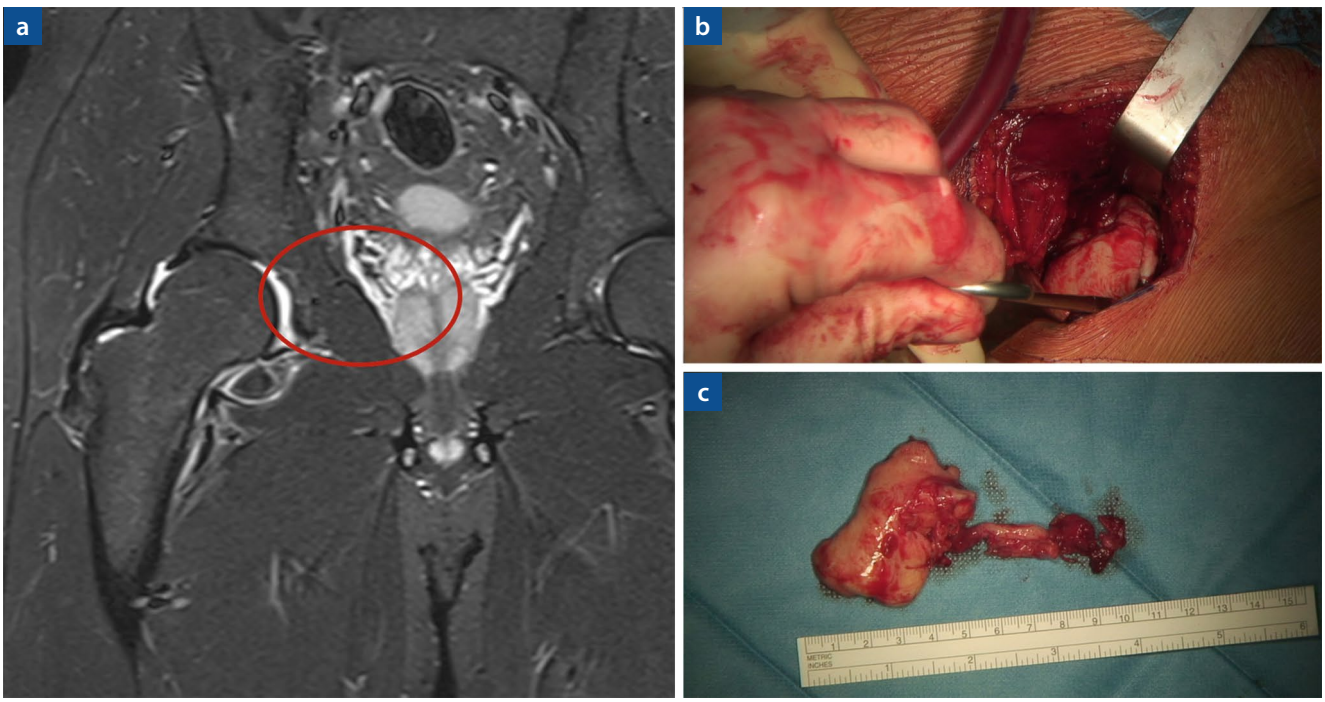

© H. R. Dürr, München

Abb. 3: Noduläre Läsion im seltener betroffenen Hüftgelenk.
a: Im MRT typischer Befund im unteren Gelenkbereich;
b und **c**: makroskopisch gestielter, gut abgegrenzter Tumor

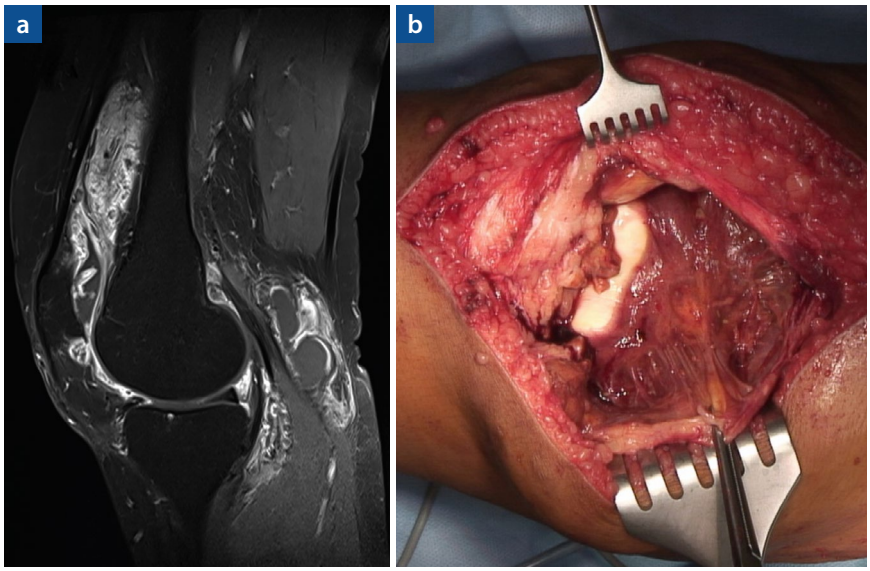

© H. R. Dürr, München

Abb. 4: a: Diffuse Form des Kniegelenkes mit ausgeprägter Erkrankung im ventralen und dorsalen Gelenkkompartiment. **b:** Typische rotbraune Färbung mit beginnender Infiltration des Knochens längs der Knorpel-/Knochengrenze im oberen Recessus.

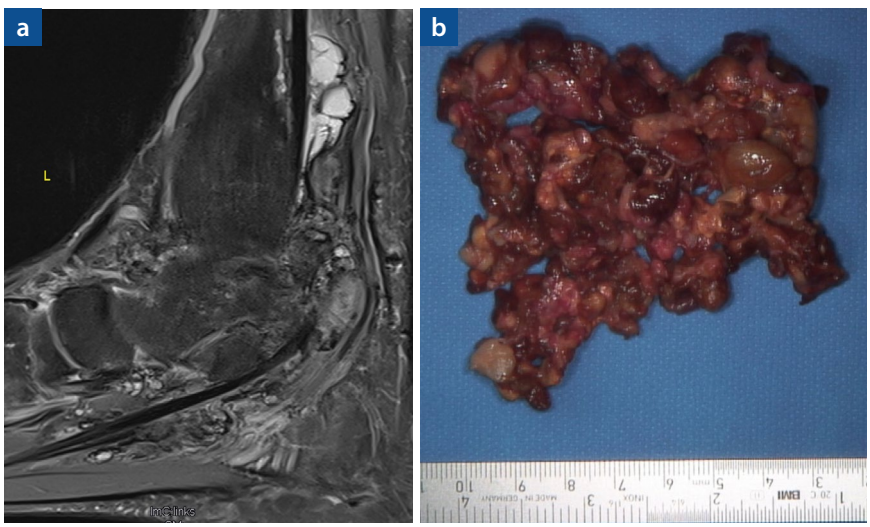

© H. R. Dürr, München

Abb. 5: MRT (**a**) und Resektionspräparat (**b**) einer ausgeprägten diffusen Läsion des Fußes. Der gesamte Mittel- und Rückfuß ist betroffen, eine Resektion ist nur über mindestens zwei Zugänge möglich. Hier empfiehlt sich eine postoperative Radiatio, da das Rezidivrisiko sehr hoch ist.

Mehrheitlich werden über Monate hinweg anhaltende Schmerzen im Gelenkbereich geschildert, im betroffenen Kniegelenk können diese Schmerzen bei der nodulären Variante durch Einklemmungserscheinungen eine Meniskusläsion vortäuschen [7]. Da sich die nodulären Formen typischerweise im Hoffa-Fettkörper oder patellanah im oberen Recessus entwickeln, ist in vielen Fällen eine derbe wenig bis gar nicht verschiebliche Resistenz palpabel. Rezidivierende Gelenkergüsse sind möglich. Diffuse Formen führen hingegen primär zu ausgedehnteren Gelenkschwellungen und teilweise blutig zu punktierenden Gelenkergüssen. Der Verlauf ähnelt dabei auch hinsichtlich der Schmerzsymptomatik den rheumatoiden Arthritiden.

Diagnostik

In vielen Fällen wird die PVS als Zufallsbefund bei einer Arthroskopie oder der Implantation einer Gelenkprothese festgestellt (**Abb. 6**). Richtungsweisend ist dabei zum einen ein lokalisierter braungrünlicher, eher derber nodulärer Befund, der mehr oder weniger gestielt aus der Synovialis herauswächst. Zum anderen kann eine diffuse, im Vergleich zur reaktiven oder rheumatoiden Arthritis weniger hellrote als vielmehr dunkle, durch das Hämosiderin grünlich, manchmal auch durch Lipidablagerungen gelblich tangierte Synovialitis vorliegen. Die Histologie ist zwingend notwendig.

Bei Verdacht auf eine PVS sind konventionelle Röntgenaufnahmen durchzuführen, da in Analogie zum aggressiven Verlauf einer rheumatoiden Arthritis auch bei der PVS ein Einwachsen mit Destruktion des Knochens vorliegen kann. Das ist umso mehr wahrscheinlich, je länger die Anamnese berichtet wird. Wichtigstes diagnostisches Verfahren ist jedoch die Magnetresonanztomografie (MRT), mit der nicht nur die Ausdehnung der Läsion, sondern methodenspezifisch auch das Hämosiderin im Gewebe erkennbar wird. Durch den hohen Eisenanteil ist im Unterschied zu sonstigen entzündlichen Läsionen der Synovialis nicht nur in T1-, sondern auch in T2-Sequenzen ein dunkles Signal zu sehen. Der MRT kommt damit eine wesentliche Bedeutung für die Festlegung der Diagnose und damit auch der folgenden Therapie zu [8, 9]. Klassische Differenzialdiagnosen sind die Einblutung, die Chondromatose und das Lipoma arborescens.

Standardtherapie

Die Standardtherapie der PVS ist die marginale Resektion der Läsion. Das kann bei lokalisierten Formen vergleichsweise einfach durch eine Auslösung des präparatorisch gut zu begrenzenden Tumors aus dem umgebenden Gewebe, gegebenenfalls verbunden mit einer Kürettage der zumeist kleineren Knochenläsionen, erreicht werden. Bei diffusen Formen ist eine komplette Tenosynovialektomie der betroffenen Region, am Kniegelenk je nach Befund eventuell sowohl von ventral als auch

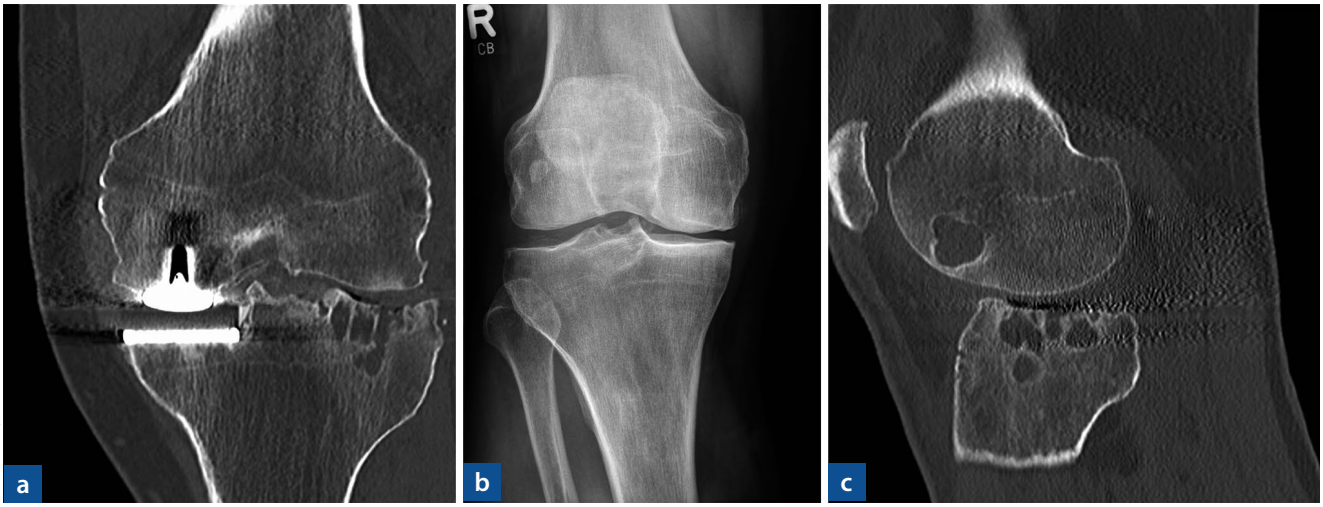

© H. R. Dürr, München

Abb. 6: Zufallsbefund einer diffusen PVS bei der Implantation einer medialen Schlittenprothese des Kniegelenkes. Knöcherne Usurierungen im CT (**a, c**), die im konventionellen Röntgen (**b**) nicht erkennbar waren.

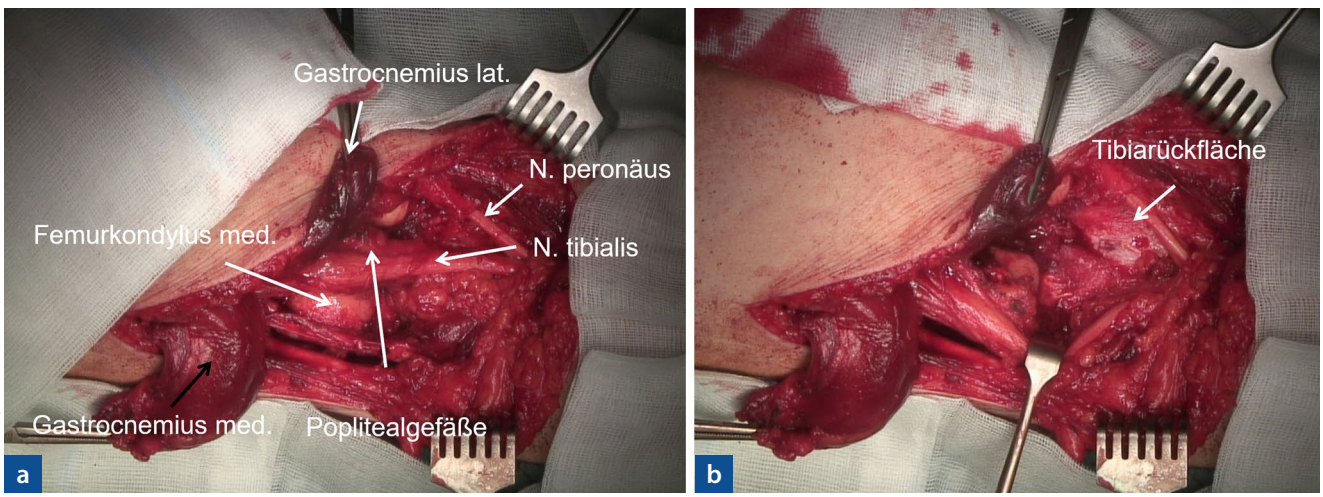

© H. R. Dürr, München

Abb. 7: Blick auf die präparierte Polpitealregion nach ausgedehnter Resektion einer diffusen PVS des Kniegelenkes. Die Gastrocnemii wurden partiell durchtrennt und später refixiert sowie sämtliche kritischen Strukturen dargestellt. Es wurde die komplette dorsale Gelenkkapsel mit der PVS im Gelenk und in der poplitealen Bursa bis in den proximalen Unterschenkel hinein reseziert.

von dorsal notwendig. Ob diese im Einzelfall arthroskopisch (typischerweise nur ventral) durch einen versierten Operateur oder konventionell offen durchgeführt wird, ist abhängig von den Gegebenheiten. Generell zeigen arthroskopische Verfahren ein etwas höheres Rezidivrisiko, wenngleich gerade am Kniegelenk bestimmte Regionen, wie an den Meniskusbasen, besser arthroskopisch erreicht werden können [1, 10, 11]. Die Kombination von arthroskopischen und offenen Vorgehen kann hier vorteilhaft sein. Gerade bei den diffusen Formen ist allerdings ein sehr ausgedehntes Vorgehen, insbesondere auch an den kritischen Strukturen im poplitealen Kniegelenksbereich erforderlich (**Abb. 7**), dementsprechend sollte es günstigerweise in einem erfahrenen Zentrum erfolgen.

Wird die PVS als Zufallsbefund histologisch nach einem Eingriff, wie zum Beispiel der Implantation einer Endoprothese, festgestellt, so ist zu klären, ob während des Eingriffes eine vollständige Synovialektomie stattfand. Unter Umständen muss diese nachgeholt werden, oder ein adjuvantes Vorgehen kann sich anschließen.

Adjuvante Therapieverfahren

Wegen einer hohen Rezidivneigung der diffusen Formen der PVS wurden in Einzelserien von weniger als 20 Patienten adjuvante Verfahren der Strahlentherapie angewandt. Ein klassisches Vorgehen ist dabei die Radiosynoviorthese, zum Beispiel mit Yttrium-90, wie sie aus der Behandlung der rheumatoiden Arthritis bekannt ist. Voraussetzung ist hier allerdings ein umschlossenes Gebiet, wie es sich innerhalb der Gelenkkapsel, aber nicht längs von Sehnen findet. Typischerweise wird zirka sechs Wochen nach der operativen Therapie

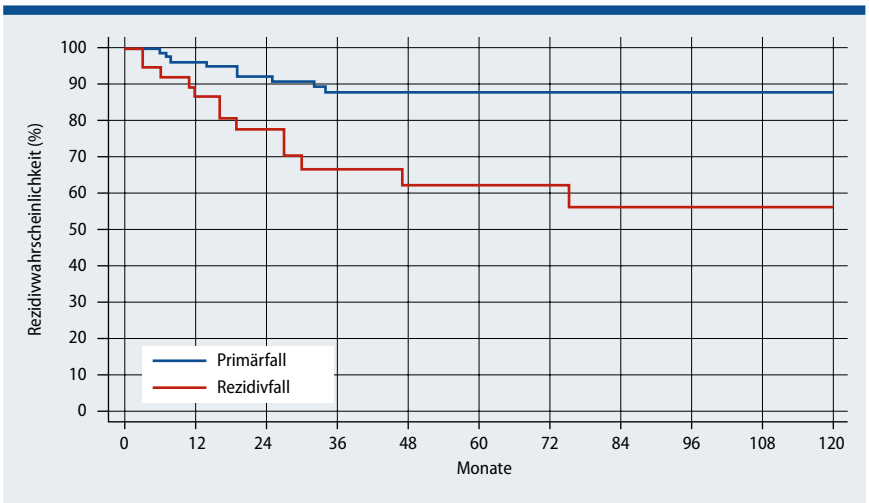

Abb. 8: Primäre Erkrankungen zeigen eine signifikant bessere Rezidivquote als Rezidivläsionen (p = 0,0009) [17].

eine Einzelinjektion des Beta-Strahlers durchgeführt. Wichtig ist die vorherige makroskopisch vollständige Entfernung der Läsion, da die begrenzte Eindringtiefe der Beta-Strahlen größere Tumormassen nicht durchdringen kann. Eine Behandlung einer manifesten Form der PVS ist damit nicht zielführend. Das Verfahren ist prinzipiell wiederholbar, die Ergebnisse sind Erfolg versprechend. In Serien von zehn und elf Patienten werden Rezidive bei einem und zwei Fällen beschrieben. In der eigenen Erfahrung bei der diffusen Form nach ventrodorsaler Synovektomie am Kniegelenk konnte das Rezidivrisiko bei komplexen Erkrankungen damit auf das von weniger stark betroffenen Patienten gesenkt werden [12].

Eine konventionelle perkutane Strahlentherapie ist ebenfalls möglich. Aufgrund des benigen Charakters der Läsion und den bekannten auch möglicherweise langfristig nachteiligen Folgen einer Radiatio bleibt diese jedoch Einzelfällen vorbehalten, in denen die vollständige Resektion nicht möglich ist oder zu massiven Funktionsverlusten führen würde. Bezeichnenderweise wird sie dann mit einer im Vergleich zur malignen Läsion reduzierten Dosis (zirka 30 Gy) durchgeführt. Sie kommt insbesondere auch dann zum Einsatz, wenn tenosynoviale Läsionen keine Radiosynoviorthese ermöglichen. Die bisher größte Untersuchung an 39 Patienten zeigte dabei eine lokale Kontrollrate von 95 % [13].

In den letzten Jahren wurde außerdem eine Systemtherapie, basierend auf einer selektiven Inhibition des koloniestimulierenden Faktor-1-Rezeptors (CSF1R), bei den diffusen Formen der PVS eingeführt [14]. Die aktuellen Ergebnisse mit dem Antikörper Emactuzumab zeigen ein Therapieansprechen in etwa 70 %, bei beherrschbaren unerwünschten Wirkungen (14 % Therapieabbruch) [15]. Der Multikinase-Inhibitor Pexidartinib zeigte ein Ansprechen nach RECIST-Kriterien in mehr als 60 %, Leberfunktionsstörungen traten dabei bei mehr als 90 % der Patienten auf, sie waren jedoch reversibel [16].

Prognose

Isolierte noduläre Formen haben eine exzellente Prognose mit Rezidiven nur im Einzelfall, vor allem bei sehr ausgedehnten Befunden. Bei der wesentlich häufigeren diffusen Verlaufsform sind abhängig von der Vollständigkeit der Synovialektomie Rezidive in bis zu 50 % der Fälle möglich, typische Rezidivquoten auch größerer Kliniken liegen bei etwa 20 % [1, 17]. Durch adjuvante Verfahren lassen sich diese bis unter 10 % reduzieren. Eingriffe bei Rezidivläsionen haben dabei eine signifikant schlechtere Prognose (**Abb. 8**). Wichtig ist dabei die engmaschige Nachsorge mittels MRT, die wir im erstem Jahr nach drei und sechs Monaten, danach halbjährlich und ab dem dritten bis zum fünften Jahr jährlich empfehlen.

Fazit für die Praxis

Die pigmentierte villonoduläre Synovialitis (PVS) ist eine seltene proliferative Erkrankung der Synovialis jüngerer Patienten. Bei isolierten nodulären oder diffusen Befunden der Sehnenscheiden oder der Gelenke (typischerweise im Kniegelenk) muss sie differenzialdiagnostisch berücksichtigt werden. Bestes diagnostisches Instrument ist die Magnetresonanztomografie, die aufgrund des hohen Eisengehaltes der Läsion die Synovialitis auch in der T2-Wichtung – zumindest in Anteilen – dunkel darstellt. Therapie der Wahl ist die operative Resektion im Sinne einer Synovialektomie oder Tenosynovialektomie. Adjuvante Verfahren wie die Radiosynoviorthese oder die perkutane Strahlentherapie sind insbesondere bei diffusen Formen oder im Rezidivfall möglich. Die Rezidivquote bei optimaler Therapie liegt bei den nodulären Formen nahe 0 %, bei den diffusen Läsionen zwischen 10 und 20 %. Eine Nachsorge durch MRT-Kontrollen ist deshalb notwendig.

Literatur zum Beitrag unter:
www.springermedizin.de/orthopaedie-und-rheuma

Prof. Dr. med. Hans Roland Dürr
Schwerpunkt Tumororthopädie
Klinik für Orthopädie und Unfallchirurgie
LMU Klinikum München
Marchioninistraße 15, 81377 München
E-Mail: hans_roland.duerr@med.uni-muenchen.de

Dr. med. Alexander Klein
Schwerpunkt Tumororthopädie
Klinik für Orthopädie und Unfallchirurgie
LMU Klinikum München

www.tumororthopaedie.org

Literatur

1. Mastboom MJL, Palmerini E, Verspoor FGM, et al. Surgical outcomes of patients with diffuse-type tenosynovial giant-cell tumours: an international, retrospective, cohort study. Lancet Oncol 2019;20(6):877-86
2. Mastboom MJL, Staals EL, Verspoor FGM, et al. Surgical Treatment of Localized-Type Tenosynovial Giant Cell Tumors of Large Joints: A Study Based on a Multicenter-Pooled Database of 31 International Sarcoma Centers. J Bone Joint Surg Am 2019; 101(14):1309-18
3. Myers BW, Masi AT. Pigmented villonodular synovitis and tenosynovitis: a clinical epidemiologic study of 166 cases and literature review. Medicine (Baltimore) 1980; 59(3):223-38
4. Mirra JM. Pigmented villonodular synovitis invading boneBone tumors, clinical, radiollogic and pathologic correlations. Lea & Febiger, Philadelphia, 1989, pp 1766-75
5. West RB, Rubin BP, Miller MA, et al. A landscape effect in tenosynovial giant-cell tumor from activation of CSF1 expression by a translocation in a minority of tumor cells. Proc Natl Acad Sci USA 2006;103(3):690-5
6. Imakiire N, Fujino T, Morii T, et al. Malignant pigmented villonodular synovitis in the knee – report of a case with rapid clinical progression. Open Orthop J 2011;5:13-6
7. Bruns J, Ewerbeck V, Dominkus M, et al. Pigmented villo-nodular synovitis and giant-cell tumor of tendon sheaths: a binational retrospective study. Arch Orthop Trauma Surg 2013;133(8):1047-53
8. Jelinek JS, Kransdorf MJ, Utz JA, et al. Imaging of pigmented villonodular synovitis with emphasis on MR imaging. Am J Roentgenol 1989;152(2):337-42
9. Mastboom MJL, Verspoor FGM, Hanff DF, et al. Severity classification of Tenosynovial Giant Cell Tumours on MR imaging. Surg Oncol 2018;27(3):544-50
10. Mollon B, Griffin AM, Ferguson PC, et al. Combined arthroscopic and open synovectomy for diffuse pigmented villonodular synovitis of the knee. Knee Surg Sports Traumatol Arthrosc 2016;24(1):260-6
11. Patel KH, Gikas PD, Pollock RC, et al. Pigmented villonodular synovitis of the knee: A retrospective analysis of 214 cases at a UK tertiary referral centre. Knee 2017;24(4): 808-15
12. Durr HR, Capellen CF, Klein A, et al. The effects of radiosynoviorthesis in pigmented villonodular synovitis of the knee. Arch Orthop Trauma Surg 2019;139(5):623-7
13. Heyd R, Micke O, Berger B, et al. Radiation therapy for treatment of pigmented villonodular synovitis: results of a national patterns of care study. Int J Radiat Oncol Biol Phys 2010;78(1):199-204
14. Tap WD, Wainberg ZA, Anthony SP, et al. Structure-Guided Blockade of CSF1R Kinase in Tenosynovial Giant-Cell Tumor. N Engl J Med 2015;373(5):428-37
15. Cassier PA, Italiano A, Gomez-Roca C, et al. Long-term clinical activity, safety and patient-reported quality of life for emactuzumab-treated patients with diffuse-type tenosynovial giant-cell tumour. Eur J Cancer 2020;141:162-70
16. Gelderblom H, Wagner AJ, Tap WD, et al. Long-term outcomes of pexidartinib in tenosynovial giant cell tumors. Cancer 2021;127(6):884-93
17. Capellen CF, Tiling R, Klein A, et al. Lowering the recurrence rate in pigmented villonodular synovitis: A series of 120 resections. Rheumatology (Oxford) 2018; 57(8):1448-52